“十二五”职业教育国家规划立项教材

国家卫生和计划生育委员会“十二五”规划教材

全国中等卫生职业教育教材

中职

供医学影像技术专业用

第3版

医学影像技术

主编 黄霞









人民卫生出版社版权，侵权必究

人民卫生出版社
PEOPLE'S MEDICAL PUBLISHING HOUSE

网络增值服务
ONLINE SERVICES

“十二五”职业教育国家规划立项教材

国家卫生和计划生育委员会“十二五”规划教材

全国中等卫生职业教育教材

供医学影像技术专业用　　第3版

医学影像技术

主　编　黄　霞

副主编　贺　祥　张春雨

编　者（以姓氏笔画为序）

王　江（山东省临沂卫生学校）
王　巍（山东省千佛山医院）
吕俊宏（甘肃卫生职业学院）
刘建成（山东省莱阳卫生学校）
刘俊恒（山西省长治卫生学校）
李　冰（四川卫生康复职业学院）
李占峰（南京卫生学校）
邹翠洁（廊坊卫生职业学院）
沈凌云（安徽省阜阳职业技术学院）
张玉松（山东省临沂市人民医院）
张春雨（甘肃卫生职业学院）
陈花潞（山西省长治卫生学校）
贺　祥（河南大学淮河医院）
黄　玲（山东大学第二医院）
黄　霞（山东省临沂卫生学校）
常海婷（山西省运城护理职业学院）
崔军胜（南阳医学高等专科学校）

人民卫生出版社版权所有 侵权必究

人民卫生出版社

图书在版编目（CIP）数据

医学影像技术/黄霞主编.—3版.—北京:人民卫生出版社,2015

ISBN 978-7-117-21644-9

Ⅰ.①医… Ⅱ.①黄… Ⅲ.①影象诊断—医学院校—教材 Ⅳ.①R445

中国版本图书馆 CIP 数据核字（2015）第 252695 号

人卫社官网	www.pmph.com	出版物查询，在线购书
人卫医学网	www.ipmph.com	医学考试辅导，医学数据库服务，医学教育资源，大众健康资讯

版权所有，侵权必究！

医学影像技术

第 3 版

主　　编:黄　霞

出版发行:人民卫生出版社（中继线 010-59780011）

地　　址:北京市朝阳区潘家园南里 19 号

邮　　编:100021

E - mail:pmph @ pmph.com

购书热线:010-59787592　010-59787584　010-65264830

印　　刷:人卫印务（北京）有限公司

经　　销:新华书店

开　　本:787×1092　1/16　　**印张:**29

字　　数:724 千字

版　　次:2003 年 2 月第 1 版　　2016 年 1 月第 3 版

2020 年 5 月第 3 版第 6 次印刷（总第 15 次印刷）

标准书号:ISBN 978-7-117-21644-9/R · 21645

定　　价:74.00 元

打击盗版举报电话:010-59787491　E-mail:WQ @ pmph.com

（凡属印装质量问题请与本社市场营销中心联系退换）

人民卫生出版社 人民卫生出版社版权，侵权必究 人民卫生出版社

出版说明

为全面贯彻党的十八大和十八届三中、四中、五中全会精神，依据《国务院关于加快发展现代职业教育的决定》要求，更好地服务于现代卫生职业教育快速发展的需要，适应卫生事业改革发展对医药卫生职业人才的需求，贯彻《医药卫生中长期人才发展规划（2011—2020年）》《现代职业教育体系建设规划（2014—2020年）》文件精神，人民卫生出版社在教育部、国家卫生和计划生育委员会的领导和支持下，按照教育部颁布的《中等职业学校专业教学标准（试行）》医药卫生类（第二辑）（简称《标准》），由全国卫生职业教育教学指导委员会（简称卫生行指委）直接指导，经过广泛的调研论证，成立了中等卫生职业教育各专业教育教材建设评审委员会，启动了全国中等卫生职业教育第三轮规划教材修订工作。

本轮规划教材修订的原则：①明确人才培养目标。按照《标准》要求，本轮规划教材坚持立德树人，培养职业素养与专业知识、专业技能并重，德智体美全面发展的技能型卫生专门人才。②强化教材体系建设。紧扣《标准》，各专业设置公共基础课（含公共选修课）、专业技能课（含专业核心课、专业方向课、专业选修课）；同时，结合专业岗位与执业资格考试需要，充实完善课程与教材体系，使之更加符合现代职业教育体系发展的需要。在此基础上，组织制订了各专业课程教学大纲并附于教材中，方便教学参考。③贯彻现代职教理念。体现“以就业为导向，以能力为本位，以发展技能为核心”的职教理念。理论知识强调“必需、够用”；突出技能培养，提倡“做中学、学中做”的理实一体化思想，在教材中编入实训（实验）指导。④重视传统融合创新。人民卫生出版社医药卫生规划教材经过长时间的实践与积累，其中的优良传统在本轮修订中得到了很好的传承。在广泛调研的基础上，再版教材与新编教材在整体上实现了高度融合与衔接。在教材编写中，产教融合、校企合作理念得到了充分贯彻。⑤突出行业规划特性。本轮修订紧紧依靠卫生行指委和各专业教育教材建设评审委员会，充分发挥行业机构与专家对教材的宏观规划与评审把关作用，体现了国家卫生计生委规划教材一贯的标准性、权威性、规范性。⑥提升服务教学能力。本轮教材修订，在主教材中设置了一系列服务教学的拓展模块；此外，教材立体化建设水平进一步提高，根据专业需要开发了配套教材、网络增值服务等，大量与课程相关的内容围绕教材形成便捷的在线数字化教学资源包，为教师提供教学素材支撑，为学生提供学习资源服务，教材的教学服务能力明显增强。

人民卫生出版社 人民卫生出版社版权所有，侵权必究

人民卫生出版社作为国家规划教材出版基地，有护理、助产、农村医学、药剂、制药技术、营养与保健、康复技术、眼视光与配镜、医学检验技术、医学影像技术、口腔修复工艺等 24 个专业的教材获选教育部中等职业教育专业技能课立项教材，相关专业教材根据《标准》颁布情况陆续修订出版。

人民卫生出版社
人民卫生出版社版权，侵权必究
人民卫生出版社

医学影像技术专业编写说明

根据教育部2010年公布的《中等职业学校专业目录(2010年修订)》,医学影像技术专业(100800)的目的是面向医疗卫生机构放射科、CT室、磁共振室、超声科、介入治疗科等部门,培养从事摄影、仪器操作、影像检查等医学影像技术工作,德智体美全面发展的高素质劳动者和技能型人才。人民卫生出版社积极落实教育部、国家卫生和计划生育委员会相关要求,推进《标准》实施,在卫生行指委指导下,进行了认真细致的调研论证工作,规划并启动了教材的编写工作。

本轮医学影像技术专业规划教材与《标准》课程结构对应,设置公共基础课(含公共选修课)、专业基础课、专业技能课(含专业核心课、专业方向课、专业选修课)教材。其中专业核心课教材根据《标准》要求设置共9种。

本轮教材编写力求贯彻以学生为中心、贴近岗位需求、服务教学的创新教材编写理念,教材中设置了“学习目标”“病例/案例”“知识链接”“考点提示”“本章小结”“目标测试”“实训/实验指导”等模块。“学习目标”“考点提示”“目标测试”相互呼应衔接,着力专业知识掌握,提高专业考试应试能力。尤其是“病例/案例”“实训/实验指导”模块,通过真实案例激发学生的学习兴趣、探究兴趣和职业兴趣,满足了“真学、真做、掌握真本领”“早临床、多临床、反复临床”的新时期卫生职业教育人才培养新要求。

本系列教材将于2016年7月前全部出版。

人民卫生出版社 人民卫生出版社版权,侵权必究 人民卫生出版社

全国卫生职业教育教学指导委员会

主任委员 秦怀金

副主任委员 金生国　付　伟　周　军　文历阳

秘　书　长 杨文秀

委　　员 张宁宁　胡小濛　孟　莉　张并立　宋　莉　罗会明
孟　群　李　滔　高学成　王县成　崔　霞　杨爱平
程明羕　万学红　李秀华　陈贤义　尚少梅　郭积燕
路　阳　樊　洁　黄庶亮　王　斌　邓　婵　杨棉华
燕铁斌　周建成　席　彪　马　莉　路喜存　吕俊峰
乔学斌　史献平　刘运福　韩　松　李智成　王　燕
徐龙海　周天增　唐红梅　徐一新　高　辉　刘　斌
王　瑾　胡　野　任光圆　郭永松　陈命家　王金河
封银曼　倪　居　何旭辉　田国华　厉　岩　沈曙红
白梦清　余建明　黄岩松　张湘富　夏修龙　朱祖余
朱启华　郭　蔚　古蓬勃　任　晖　林忠文　王大成
袁　宁　赫光中　曾　诚　宾大章　陈德军　冯连贵
罗天友

人民卫生出版社
人民卫生出版社版权，侵权必究
人民卫生出版社

第一届全国中等卫生职业教育医学影像技术专业教育教材建设评审委员会

人民卫生出版社

主 任 委 员 王 燕

副主任委员 冯开梅

委　　员（按姓氏笔画排序）

王春先　牛经伟　任　晖　孙晓丹　杜　宏

李　强　罗天蔚　唐红梅　唐晓曦　傅一明

蔡　晋　黎　梅

人民卫生出版社版权，侵权必究

人民卫生出版社

全国中等卫生职业教育
国家卫生和计划生育委员会“十二五”规划教材目录

总序号	适用专业	分序号	教材名称	版次	主编
1	护理专业	1	解剖学基础 **	3	任　晖　袁耀华
2		2	生理学基础 **	3	朱艳平　卢爱青
3		3	药物学基础 **	3	姚　宏　黄　刚
4		4	护理学基础 **	3	李　玲　蒙雅萍
5		5	健康评估 **	2	张淑爱　李学松
6		6	内科护理 **	3	林梅英　朱启华
7		7	外科护理 **	3	李　勇　俞宝明
8		8	妇产科护理 **	3	刘文娜　闫瑞霞
9		9	儿科护理 **	3	高　凤　张宝琴
10		10	老年护理 **	3	张小燕　王春先
11		11	老年保健	1	刘　伟
12		12	急救护理技术	3	王为民　来和平
13		13	重症监护技术	2	刘旭平
14		14	社区护理	3	姜瑞涛　徐国辉
15		15	健康教育	1	靳　平
16	助产专业	1	解剖学基础 **	3	代加平　安月勇
17		2	生理学基础 **	3	张正红　杨汎雯
18		3	药物学基础 **	3	张　庆　田卫东
19		4	基础护理 **	3	贾丽萍　宫春梓
20		5	健康评估 **	2	张　展　迟玉香
21		6	母婴护理 **	1	郭玉兰　谭奕华
22		7	儿童护理 **	1	董春兰　刘　俐
23		8	成人护理(上册)- 内外科护理 **	1	李俊华　曹文元
24		9	成人护理(下册)- 妇科护理 **	1	林　珊　郭艳春
25		10	产科学基础 **	3	翟向红　吴晓琴
26		11	助产技术 **	1	闫金凤　韦秀宜
27		12	母婴保健	3	颜丽青
28		13	遗传与优生	3	邓鼎森　于全勇

人民卫生出版社版权，侵权必究

续表

总序号	适用专业	分序号	教材名称	版次	主编
29	护理、助产专业共用	1	病理学基础	3	张军荣　杨怀宝
30		2	病原生物与免疫学基础	3	吕瑞芳　张晓红
31		3	生物化学基础	3	艾旭光　王春梅
32		4	心理与精神护理	3	沈丽华
33		5	护理技术综合实训	2	黄惠清　高晓梅
34		6	护理礼仪	3	耿　洁　吴　彬
35		7	人际沟通	3	张志钢　刘冬梅
36		8	中医护理	3	封银曼　马秋平
37		9	五官科护理	3	张秀梅　王增源
38		10	营养与膳食	3	王忠福
39		11	护士人文修养	1	王　燕
40		12	护理伦理	1	钟会亮
41		13	卫生法律法规	3	许练光
42		14	护理管理基础	1	朱爱军
43	农村医学专业	1	解剖学基础 **	1	王怀生　李一忠
44		2	生理学基础 **	1	黄莉军　郭明广
45		3	药理学基础 **	1	符秀华　覃隶莲
46		4	诊断学基础 **	1	夏惠丽　朱建宁
47		5	内科疾病防治 **	1	傅一明　闫立安
48		6	外科疾病防治 **	1	刘庆国　周雅清
49		7	妇产科疾病防治 **	1	黎　梅　周惠珍
50		8	儿科疾病防治 **	1	黄力毅　李　卓
51		9	公共卫生学基础 **	1	戚　林　王永军
52		10	急救医学基础 **	1	魏　忽　魏　瑛
53		11	康复医学基础 **	1	盛幼珍　张　瑾
54		12	病原生物与免疫学基础	1	钟禹霖　胡国平
55		13	病理学基础	1	贺平则　黄光明
56		14	中医药学基础	1	孙治安　李　兵
57		15	针灸推拿技术	1	伍利民
58		16	常用护理技术	1	马树平　陈清波
59		17	农村常用医疗实践技能实训	1	王景舟
60		18	精神病学基础	1	汪永君
61		19	实用卫生法规	1	营辉勇　李利斯
62		20	五官科疾病防治	1	王增源　高　翔
63		21	医学心理学基础	1	白　杨　田仁礼
64		22	生物化学基础	1	张文利
65		23	医学伦理学基础	1	刘伟玲　斯钦巴图
66		24	传染病防治	1	杨　霖　曹文元

人民卫生出版社版权，侵权必究
人民卫生出版社
人民卫生出版社

续表

总序号	适用专业	分序号	教材名称	版次	主编
67	营养与保健专业	1	正常人体结构与功能 *	1	赵文忠
68		2	基础营养与食品安全 *	1	陆　淼　袁　媛
69		3	特殊人群营养 *	1	冯　峰
70		4	临床营养 *	1	吴　苇
71		5	公共营养 *	1	林　杰
72		6	营养软件实用技术 *	1	顾　鹏
73		7	中医食疗药膳 *	1	顾绍年
74		8	健康管理 *	1	韩新荣
75		9	营养配餐与设计 *	1	孙雪萍
76	康复技术专业	1	解剖生理学基础 *	1	黄嫦斌
77		2	疾病学基础 *	1	刘忠立　白春玲
78		3	临床医学概要 *	1	马建强
79		4	康复评定技术 *	2	刘立席
80		5	物理因子治疗技术 *	1	张维杰　刘海霞
81		6	运动疗法 *	1	田　莉
82		7	作业疗法 *	1	孙晓莉
83		8	言语疗法 *	1	朱红华　王晓东
84		9	中国传统康复疗法 *	1	封银曼
85		10	常见疾病康复 *	2	郭　华
86	眼视光与配镜专业	1	验光技术 *	1	刘　念　李丽华
87		2	定配技术 *	1	黎莞萍　闫　伟
88		3	眼镜门店营销实务 *	1	刘科佑　连　捷
89		4	眼视光基础 *	1	肖古月　丰新胜
90		5	眼镜质检与调校技术 *	1	付春霞
91		6	接触镜验配技术 *	1	郭金兰
92		7	眼病概要	1	王增源
93		8	人际沟通技巧	1	钱瑞群　黄力毅
94	医学检验技术专业	1	无机化学基础 *	3	赵　红
95		2	有机化学基础 *	3	孙彦坪
96		3	分析化学基础 *	3	朱爱军
97		4	临床疾病概要 *	3	迟玉香
98		5	寄生虫检验技术 *	3	叶　薇
99		6	免疫学检验技术 *	3	钟禹霖
100		7	微生物检验技术 *	3	崔艳丽
101		8	检验仪器使用与维修 *	1	王　迅
102	医学影像技术专业	1	解剖学基础 *	1	任　晖
103		2	生理学基础 *	1	石少婷
104		3	病理学基础 *	1	杨怀宝

人民卫生出版社版权，侵权必究
人民卫生出版社

续表

总序号	适用专业	分序号	教材名称	版次	主编
105		4	医用电子技术 *	3	李君霖
106		5	医学影像设备 *	3	冯开梅　卢振明
107		6	医学影像技术 *	3	黄　霞
108		7	医学影像诊断基础 *	3	陆云升
109		8	超声技术与诊断基础 *	3	姜玉波
110		9	X 线物理与防护 *	3	张承刚
111	口腔修复工艺专业	1	口腔解剖与牙雕刻技术 *	2	马惠萍　翟远东
112		2	口腔生理学基础 *	3	乔瑞科
113		3	口腔组织及病理学基础 *	2	刘　钢
114		4	口腔疾病概要 *	3	葛秋云　杨利伟
115		5	口腔工艺材料应用 *	3	马冬梅
116		6	口腔工艺设备使用与养护 *	2	李新春
117		7	口腔医学美学基础 *	3	王　丽
118		8	口腔固定修复工艺技术 *	3	王　菲　米新峰
119		9	可摘义齿修复工艺技术 *	3	杜士民　战文吉
120		10	口腔正畸工艺技术 *	3	马玉革
121	药剂、制药技术专业	1	基础化学 **	1	石宝珏　宋守正
122		2	微生物基础 **	1	熊群英　张晓红
123		3	实用医学基础 **	1	曲永松
124		4	药事法规 **	1	王　蕾
125		5	药物分析技术 **	1	戴君武　王　军
126		6	药物制剂技术 **	1	解玉岭
127		7	药物化学 **	1	谢癸亮
128		8	会计基础	1	赖玉玲
129		9	临床医学概要	1	孟月丽　曹文元
130		10	人体解剖生理学基础	1	黄莉军　张　楚
131		11	天然药物学基础	1	郑小吉
132		12	天然药物化学基础	1	刘诗洪　欧绍淑
133		13	药品储存与养护技术	1	宫淑秋
134		14	中医药基础	1	谭　红　李培富
135		15	药店零售与服务技术	1	石少婷
136		16	医药市场营销技术	1	王顺庆
137		17	药品调剂技术	1	区门秀
138		18	医院药学概要	1	刘素兰
139		19	医药商品基础	1	詹晓如
140		20	药理学	1	张　庆　陈达林

** 为“十二五”职业教育国家规划教材

* 为“十二五”职业教育国家规划立项教材

人民卫生出版社版权，侵权必究

人民卫生出版社
人民卫生出版社版权，侵权必究
人民卫生出版社

前　言

《医学影像技术》第3版教材是根据教育部“十二五”国家规划教材出版要求，为培养适合农村基层医疗机构的、实践能力较强的实用型专业技术人才，积极落实国家卫生和计划生育委员会、教育部《中等职业学校专业教学标准》，在卫生行指委的指导下，为适应我国医学中职教育发展的需要进行修订的。修订的思想是：努力遵循“三基、五性、三特定”的编写原则；体现科学发展的最新成果及中高衔接与贯通的职教改革发展思路；以教师易教、学生易学为目标；坚持传承与创新统一；注意不同教材间内容的联系与统一。通过本课程的学习，使学生成为适合各层次医疗、保健机构的实践能力较强的实用型卫生专业人才。

《医学影像技术》是医学影像技术专业的核心课程。本教材密切联系临床实际情况及职业资格考试要求，删除了临床上已经淘汰及不太常用的影像检查技术，淡化了原理理论，细化了CR、DR、CT检查技术，深化了图像后处理操作技术，简化了MRI检查技术操作。本教材的参考总授课时数是216学时，共编写7章。实际授课学时可根据各校的教学安排和学生具体情况，进行适当的调整。本教材中插入了考点提示及目标测试内容，供师生参考。另外，本教材还配置了网络增值服务内容。

本教材在编写过程中得到第2版教材主编李萌教授的认真指导，参考了国内外专家教授的著作和教材，在此一并表示衷心的感谢！

在本次修订过程中，全体编写人员任劳任怨、努力工作，但由于编者水平有限，疏漏和不足之处，恳请广大师生批评指正。

黄　霞

2015年10月

人民卫生出版社 人民卫生出版社版权，侵权必究 人民卫生出版社

人民卫生出版社
人民卫生出版社版权，侵权必究
人民卫生出版社

目　录

第一章　总论……1
一、医学影像技术的发展及现状……1
二、医学影像技术常用方法及选择……4
三、课程总目标及学习方法……5

第二章　普通X线检查技术……7
第一节　X线检查基本知识……7
一、X线检查成像原理……7
二、X线检查参数……8
三、X线影像……13
第二节　X线摄影设备及基本操作……27
一、屏-片摄影系统……27
二、CR系统……27
三、DR系统……31
第三节　普通X线摄影检查步骤与原则……34
一、基本摄影体位与常用X线摄影体表定位标志……34
二、患者检查前准备与沟通……39
三、X线摄影步骤和原则……40
第四节　X线图像处理……41
一、图像信息内容及标记……41
二、照片处理与打印……44
第五节　四肢X线检查……49
一、摄影注意事项……50
二、上肢摄影体位……50
三、下肢摄影体位……61
第六节　脊柱X线检查……76
一、摄影注意事项……76
二、常用摄影体位……77
三、摄影体位选择……88
第七节　骨盆X线检查……89

人民卫生出版社版权，侵权必究

一、摄影注意事项……89
二、常用摄影体位……89
三、摄影体位选择……91
第八节 胸部X线检查……93
一、摄影注意事项……93
二、常用摄影体位……94
第九节 腹部X线检查……104
一、摄影注意事项……104
二、常用摄影体位……105
第十节 头颅X线检查……107
一、摄影注意事项……107
二、常用摄影体位……108
第十一节 口腔X线检查……115
一、口腔摄影X线机……115
二、牙齿的解剖结构及体表投影……116
三、摄影注意事项……117
四、口内摄影体位……119
五、口腔曲面全景体层摄影……122
第十二节 乳腺X线检查……123
一、乳腺摄影基础知识……123
二、适应证与禁忌证……125
三、摄影注意事项……125
四、常用摄影体位……126
五、其他摄影技术……128
六、乳腺摄影的质量控制……129

第三章 X线造影检查技术……141
第一节 对比剂及其应用……141
一、对比剂分类……142
二、常用X线对比剂……143
三、对比剂比较与选择……145
四、对比剂的引入途径……145
五、造影检查辅助用药……147
第二节 碘过敏试验方法及不良反应处理措施……148
一、碘过敏试验方法……149
二、碘过敏不良反应的预防……149
三、碘过敏不良反应的临床表现……150
四、碘过敏不良反应处理措施……150
第三节 消化系统造影……151
一、食管造影检查……151

人民卫生出版社版权，侵权必究
人民卫生出版社

二、胃及十二指肠造影检查……152
三、小肠造影检查……155
四、结肠钡灌肠造影检查……156
五、小儿肠套叠空气灌肠……158
第四节 泌尿生殖系统造影检查……160
一、静脉肾盂造影……160
二、逆行肾盂造影……163
三、膀胱及尿道造影……164
四、子宫输卵管造影……165
第五节 其他造影……167
一、经皮肝穿刺胆管造影……168
二、术中胆道造影……169
三、“T”形管胆道造影……169
四、窦道及瘘管造影……170

第四章 CT 检查技术……173
第一节 CT 检查原理……173
一、CT 检查发展与现状……173
二、CT 检查原理……178
三、CT 检查基本参数选择……181
第二节 CT 图像特点与临床应用……183
一、CT 图像的主要特点……183
二、影响 CT 图像质量的主要因素……186
三、CT 检查的临床应用……189
四、CT 检查注意事项……191
第三节 CT 机的基本操作……191
一、开机程序……191
二、CT 检查步骤……192
第四节 CT 扫描技术……194
一、平扫……194
二、增强扫描……196
三、CT 血管造影检查……199
第五节 图像后处理技术……202
一、重建技术……202
二、重组技术……202
三、图像的测量和计算……208
第六节 颅脑 CT 检查技术……208
一、颅脑平扫……209
二、颅脑增强扫描……211
三、脑血管 CTA……212

人民卫生出版社版权，侵权必究
人民卫生出版社

四、脑 CT 灌注成像……213
第七节 五官 CT 检查技术……213
一、眼眶……214
二、鼻骨……215
三、鼻窦……216
四、乳突……218
五、上、下颌骨……219
第八节 颈部 CT 检查技术……220
一、颈部……220
二、咽部……221
三、喉部……222
四、甲状腺……223
五、颈部血管 CTA……224
第九节 胸部 CT 检查技术……225
一、肺和纵隔……225
二、胸部高分辨力 CT 扫描……227
三、食管……229
四、心脏与冠状动脉 CTA……231
五、肺动脉 CTA……234
六、胸主动脉 CTA……236
七、肋骨三维重建……238
第十节 腹部 CT 检查技术……240
一、上腹部……240
二、肾上腺……243
三、双肾、输尿管、膀胱……244
四、腹膜及腹膜后腔……245
五、盆腔……249
六、腹主动脉 CTA……250
第十一节 脊柱 CT 检查技术……253
一、颈椎及椎间盘……254
二、胸椎……256
三、腰椎及椎间盘……258
四、骶尾椎……258
第十二节 四肢及关节 CT 检查技术……261
一、四肢……261
二、关节……262

第五章 MRI 检查技术……273
第一节 MR 成像原理……273
一、MRI 检查现状……273

人民卫生出版社版权，侵权必究
人民卫生出版社

二、MRI 原理……274
第二节 MRI 成像技术……281
一、脉冲序列及相关参数……281
二、常用脉冲序列及应用……282
三、MRI 图像质量……285
四、特殊的影像显示技术……289
第三节 MRI 的临床应用概述……292
一、临床特点及限度……292
二、临床应用……293
三、MRI 检查前准备……293
四、MRI 检查注意事项……294
第四节 MRI 装置的基本操作……294
一、开关机程序……294
二、MRI 的检查步骤……295
第五节 MRI 检查方式……296
一、MRI 平扫……297
二、MRI 增强扫描……297
第六节 颅脑 MRI 检查技术……299
一、颅脑 MRI 平扫……299
二、颅脑 MRI 增强扫描……307
三、颅脑 MRA……310
第七节 脊柱与脊髓 MRI 检查技术……314
一、颈椎与颈髓……314
二、胸椎与胸髓……316
三、腰椎与腰髓……318
四、骶尾椎……321
第八节 腹部及盆腔 MRI 检查技术……322
一、上腹部……322
二、双肾……325
三、盆腔……328
四、子宫及附件……330
五、前列腺……332
第九节 四肢及关节 MRI 检查技术……334
一、上肢……334
二、下肢……337
三、膝关节……339
四、髋关节……341
五、肩关节……343
六、踝关节……345
第十节 胸部 MRI 检查技术……347

人民卫生出版社版权，侵权必究

一、肺及纵隔……347
二、心脏大血管……349
三、乳腺……351

第六章 介入放射学简介……357
第一节 介入放射学概述……357
一、介入放射学现状……357
二、Seldinger 技术的操作步骤……359
三、介入放射学常用设备……359
四、介入放射学常用器材……360
第二节 DSA 检查……360
一、DSA 概述……360
二、DSA 成像系统……360
三、DSA 的原理……361
四、DSA 的减影方式……363
五、高压注射器……363
第三节 DSA 操作步骤……364
一、患者资料输入……364
二、患者体位选择……364
三、设备准备……364
第四节 DSA 临床应用……365
一、DSA 造影中的常用技术……365
二、心血管介入治疗常用体位……366
三、神经系统造影……366
四、循环系统造影……368

第七章 医学影像信息系统……377
第一节 概述……377
一、发展简史与发展趋势……377
二、主要功能……378
三、分类……379
第二节 DICOM 标准……380
一、主要作用……380
二、应用范围和领域……380
三、主要内容……380
四、文件格式……381
第三节 PACS 基本结构……381
一、PACS 服务器……382
二、图像数据采集系统及储存……382
三、存储设备……383

人民卫生出版社
人民卫生出版社版权，侵权必究
人民卫生出版社

四、远程放射学系统……383

实训指导……385
实训 1 CR 或 DR 操作技术……385
实训 2 手后前位和手后前斜位摄影……386
实训 3 肘关节前后位和肘关节侧位摄影……387
实训 4 上臂前后位和上臂侧位摄影……388
实训 5 肩关节前后位摄影……390
实训 6 足前后位和足内斜位摄影……391
实训 7 踝关节前后位和踝关节侧位摄影……392
实训 8 膝关节前后位和膝关节侧位摄影……393
实训 9 髌骨轴位和髋关节前后位摄影……395
实训 10 颈椎摄影……396
实训 11 胸、腰椎摄影……398
实训 12 骶尾椎及骨盆摄影……400
实训 13 胸部后前位和胸部侧位摄影……402
实训 14 胸部右前斜位和肋骨斜位摄影……403
实训 15 腹部仰卧前后位和腹部站立前后位摄影……405
实训 16 头颅后前位和头颅侧位摄影……406
实训 17 瓦氏位摄影……408
实训 18 上颌切牙位摄影……409
实训 19 口腔曲面全景体层摄影……410
实训 20 乳腺 X 线摄影……410
实训 21 碘过敏试验的方法及碘过敏反应的处理措施……411
实训 22 上消化道常规钡餐造影……412
实训 23 静脉肾盂造影……413
实训 24 CT 机的基本操作……414
实训 25 颅脑 CT 检查技术……415
实训 26 五官及颈部 CT 检查……416
实训 27 胸部 CT 检查技术……417
实训 28 心脏、大血管 CTA 检查……418
实训 29 腹部、盆腔 CT 检查……420
实训 30 颈椎及胸椎 CT 检查……421
实训 31 腰椎及骶尾椎 CT 检查……422
实训 32 髋关节 CT 检查……423
实训 33 膝关节 CT 检查……424
实训 34 MRI 装置的基本操作……425
实训 35 神经系统的 MRI 检查……426
实训 36 上腹部 MRI 检查技术……427
实训 37 膝关节 MRI 检查技术……428

人民卫生出版社版权，侵权必究

实训 38 Seldinger 操作步骤……428
实训 39 PACS 工作流程……430

参考文献……431

目标测试参考答案……432

《医学影像技术》教学大纲……433

人民卫生出版社
人民卫生出版社版权，侵权必究
人民卫生出版社

第一章 总 论

学习目标

1. 掌握：医学影像技术的概念及研究内容。
2. 熟悉：医学影像技术常用检查方法及学习方法。
3. 了解：医学影像技术的发展及现状。

医学影像技术课程是医学影像技术专业的核心课程，属于专业技能课程。通过本课程的学习，可以具备医学影像技术人才所需要的基本理论知识和临床基本技能，能够和医学影像技术岗位相对接。本章主要介绍医学影像技术的概念、研究内容、发展状况和医学影像技术常用检查方法；另外对本课程的学习目标及学习方法进行简单介绍，从而为后续的学习打下坚实的基础。

一、医学影像技术的发展及现状

自 1895 年德国物理学家伦琴发现 X 线 100 多年以来，随着科学技术的进步，医学影像技术取得长足的发展。不仅 X 线的应用、成像技术不断更新，而且非 X 线的成像方法如超声、MRI、PET 等技术也在临床中广泛应用，已成为现代医学的重要支柱之一。

（一）医学影像技术及研究内容

医学影像技术是借助于某种介质（如 X 线、电磁场、超声波等）与人体的相互作用，利用多种专门成像设备，将人体内部组织、器官正常与异常的形态、结构以及某些生理功能，以影像的形式呈现出来，为临床诊断和治疗提供影像信息的一门科学。

医学影像技术研究的主要内容包括：各种医学影像成像的基本原理，普通 X 线检查技术，各种造影检查技术，X 线计算机体层成像（X-ray computed tomography，X-CT，简称 CT），磁共振成像（magnetic resonance imaging，MRI），介入放射学技术，医学影像的存储与传输系统（picture archiving and communication system，PACS）。超声检查技术和核医学影像检查技术虽然也属于医学影像检查技术的范畴，但是它们分别由单独教材专门讲授，故本课程不包括超声和核医学的影像检查技术。

（二）医学影像技术的发展历程

1. X 线的发现与普通 X 线摄影技术　1895 年 11 月 8 日，德国物理学家威廉·康德拉·伦琴发现了 X 射线（图 1-1-1）。1895 年 11 月 22 日拍摄了第一张 X 线照片，是伦琴夫人手的 X 线照片（图 1-1-2）。1901 年伦琴由于这一伟大发现而获得了第一届诺贝尔物理学奖。从此，X 线检查便成为临床非常重要的检查方法。这是 20 世纪医学诊断学上最伟大的发现之一。

X 线摄影和透视技术作为最早的医学影像技术，直到今天还是使用最普遍且有相当大

人民卫生出版社版权，侵权必究



图 1-1-1 X 线发现者—伦琴



图 1-1-2 伦琴夫人手骨 X 线像

的临床诊断价值的医学影像检查方法。随后的几十年中，X 线摄影技术不断发展，包括使用影像增强管、滤线器、增感屏、旋转阳极 X 线管及断层摄影等。但是由于这种常规 X 线成像技术是将三维人体结构显示在二维平面上，加之其对软组织的显示能力差，使整个成像系统的功能受到限制。20 世纪 70 年代早期，由于 CT 的出现，使飞速发展的医学影像技术达到了一个高峰。随后超声、磁共振、单光子、正电子等的断层成像技术不断涌现。

最初的 X 线透视检查是在暗室内进行的，随着 X 线成像技术的不断更新，现在的 X 线透视已经从暗室转向了明室，并且从最初的医患同室变成了隔室透视；随着计算机技术的不断发展，数字 X 线透视得到了广泛应用。患者和工作人员接受射线的辐射剂量越来越少。X 线胶片的处理，也发生了翻天覆地的变化。从最初的暗室内纯手工操作到自动洗片机的运用，随后出现了干式激光打印相机，如今得到了广泛应用。

随着计算机技术的飞速发展，医学影像开始进入数字化时代。20 世纪 90 年代在 X 线摄影设备中研发出现了计算机 X 线摄影（computed radiography，CR）和数字 X 线摄影（digital radiography，DR）成像技术。进入 21 世纪以来，CR 及 DR 广泛应用于临床。许多全新的数字化成像设备迅猛发展，使 X 线摄影进入了全面数字化时代，构筑了全新的 X 线摄影技术。摄影时间明显缩短，工作环境明显改善，放射防护进一步完善，图像的处理更加快捷、方便。大大减轻了医务人员的工作强度，提高了工作效率，降低了患者的辐射剂量。

2. X 线造影检查技术　普通 X 线检查技术有利于 X 线吸收差异比较大的组织及器官的影像显示，但是对于人体软组织来说，由于其对 X 线的吸收天然对比较小，因而不利于其组织结构图像的显示。为了提高软组织及一些中空器官的影像显示能力，人们借助对比剂，利用引入对比剂的方法来提高组织之间的对比，于是造影检查技术应运而生。

最早应用于临床的造影检查是胃肠道造影，其借助的是医用硫酸钡对比剂，如今气钡双重对比检查广泛应用于胃肠道造影检查中。曾经气体被应用于脑部造影，之后又被应用于腹腔、关节等部位，后来 CT 及 MRI 技术的广泛应用，气体造影检查已经被淘汰。随后碘制剂的应用，使得造影检查的应用越来越广泛。从无机碘制剂到有机碘制剂，从离子型碘对比剂到非离子型碘对比剂，先后被应用于脊髓、气管、支气管、胆道、尿路、心血管、生殖器官、窦道等的造影检查。如今非离子型造影剂因其毒副作用小，临床的应用越来越广泛。特别是心、脑血管造影，几乎全部采用非离子型碘对比剂。

人民卫生出版社版权，侵权必究

3. CT 检查技术 20 世纪 70 年代研制出了 CT，它是近代飞速发展的计算机技术与 X 线检查技术有机结合的产物。CT 是利用 X 线对人体层面进行扫描，获取信息，经计算机进行计算处理，而获得的重建图像，它显著扩大了人体的扫描范围，提高了病变的检出率和诊断的准确率。这种诊断价值高、无痛苦的 CT 检查方法，被公认为是伦琴发现 X 线以来的重大突破，它标志了医学影像设备与计算机相结合的里程碑。1972 年 4 月英国工程师 G.N.Hounsfield 发明了世界上第一台头部 CT。1975 年美国 Ledkey 设计的第一台全身 CT 问世。1998 年多层螺旋 CT 问世，2000 年推出了 16 排螺旋 CT，2004 年 64 排螺旋 CT 问世，2005 年双源 CT 问世，2007 年 320 排 CT 应用于临床，扫描速度明显加快，图像质量明显提高，后处理功能更加强大，CT 技术具备了动态容积扫描功能，心脏冠脉成像功能更加强大。2008 年，Gemstone 材料探测器应用于 CT，通过 X 线管电压的瞬间切换可以产生 101 个单能级 CT 图像，其能谱技术在增强组织对比度、去金属伪影以及能量去骨和碘无机物等临床应用上有一定的临床价值。如今，CT 灌注成像技术的应用使 CT 技术由单一形态学诊断技术向功能性影像学诊断技术不断发展。

4. MRI 检查技术 核磁共振成像，现在称为磁共振成像（magnetic resonance imaging，MRI）。1946 年美国斯坦福大学的布洛赫（Felix Bloch）和哈佛大学珀塞尔（Edward Purcell）分别独立发现了磁共振现象，并将该原理应用于生物实验，在物理学、化学方面做出了巨大贡献，1952 年荣获诺贝尔物理学奖。20 世纪 70 年代美国纽约州大学的达马迪安（Raymond Damadian）和劳特伯（Pual lauterbur）将其用于医学成像，20 世纪 80 年代快速发展并应用于临床。1977 年世界上第一台 MRI 装置诞生，获得了第一幅 MRI 图像。MRI 检查技术以磁源性技术替代了 X 线技术成像，是另一类与 X 线影像具有不同特征的医学影像成像技术。它无放射线损害，无骨性伪影，能多方向、多参数成像；具有高度的软组织分辨力，不需使用对比剂即可显示血管结构等独特优点。它经历了从理论到实践、从形态到功能、从宏观到微观的发展历程。其在中枢神经方面的临床应用已成为疾病诊断的金标准，在骨关节、软组织等疾病的诊断中也有其独到之处。近年来超高场磁共振设备的出现使磁共振脑功能成像、频谱成像、白质纤维束成像、心血管检查、腹部、盆腔检查等都得到了突飞猛进的发展。

5. 介入放射检查技术 介入放射学是 20 世纪 70 年代后期迅速发展起来的一门边缘学科。20 世纪 80 年代初传入我国。它是在医学影像设备（X 线、B 超、CT、MRI 等）的精确监视下，通过经皮穿刺途径或通过人体原有通道，将特制的导管或器械插至病变部位进行诊断性造影和治疗或采集组织进行细胞学检查。它是借助于影像技术而进行临床诊断与治疗的边缘学科，目前发展迅速。属于微创检查技术，具有重复性强、定位准确、疗效高、见效快、并发症发生率低等优势，目前已经涉及人体消化、呼吸、骨骼、泌尿、心血管等多个系统疾病的诊断和治疗，在现代医疗诊治领域已迅速确立其重要地位。介入放射学的发展与普及，使患者有了更多的康复机会，日益成为人们选择性治疗的首选方法，备受患者接受和欢迎。

当然，除此之外，超声检查技术、核医学检查技术（又称放射性核素显像）都是重要的医学影像检查技术，由于有专门相关教材，本课程不再具体讲解。

（三）医学影像技术现状

当今的医学影像科已经不是当年仅靠透视和摄片进行诊断的放射科，而是拥有 CR、DR、CT、MRI、DSA 等一系列大型医学影像设备进行诊疗的现代临床医学影像学科。其含义和内容已经扩展为影像技术、影像诊断、介入治疗和工程信息技术应用。

十五年前我国的 X 线摄影还普遍处于非自动控制摄影技术上，X 线摄影离不开暗室技

术，T 颗粒技术等，多幅相机以及自动洗片机等在当时广泛应用。如今，随着计算机技术的不断开发与更新，以及探测器的不断更新换代，使旋转 DSA、平板 DSA、CR、DR、数字激光打印机和干式激光打印机等都相继得到广泛的应用与研究，数字成像技术正越来越广泛地代替传统的屏 - 片摄影。

我国自 20 世纪 70 年代末引进 CT 技术。目前已经普及到乡镇级医院。CT 从最初的单层扫描，到如今的多层容积扫描，强大的图像后处理功能，越来越成为临床检查技术的主力军。电子束 CT、双源 CT、320 层螺旋 CT 已投入临床使用，能谱 - 能量 CT 亦投入临床使用。

我国自 1985 年南方医院引进第一台常导型 MRI 设备，目前已经普及到较为发达地区的县、市级医院。近 30 年以来，随着超导技术、低温技术、磁体技术、电子技术及计算机技术的不断进步，MRI 技术得到了飞速发展。MRI 快速扫描技术和不同类型的序列脉冲设计，极大地扩展了 MRI 的使用领域。现在的 MRI 导航技术、MR 波普成像、脑功能成像使得影像学检查已经达到了分子影像学水平。

二、医学影像技术常用方法及选择

现代医学影像技术包括普通放射检查技术（X 线）、CR/DR、CT、发射型计算机断层扫描（ECT）/ 正电子发射断层扫描（PET）、MRI、超声检查（US）以及数字减影血管造影（DSA）等。不同影像检查设备，成像原理不同，影像学的表现也不同，各自成像技术的诊断价值和范围也各不相同。但对人体内部的结构和器官的成像基本一致，用不同的检查方法，显示其结构器官的影像形态和（或）功能情况。不同的影像学检查方法，各有利弊。面对如此多的检查方法，我们如何进行选择呢？

（一）医学影像技术常用方法

1. X 线检查　包括普通 X 线检查和造影检查。普通 X 线检查包括透视和摄影，透视是 X 线检查中最基本、最简单和使用最广泛的 X 线检查方法之一。透视操作方便、费用低，检查时可随意转动体位，能够动态观察患者脏器功能情况，但是由于透视检查所用时间较长，患者接受 X 线的辐射量较多，所以一般透视检查已经被 X 线摄片检查所取代；X 线摄影由于具有检查时间短暂，患者接受 X 线辐射量明显减少，图像清晰度及对比度明显增高等特点，应用更加广泛；对于缺乏自然对比的结构或器官，通过人为引入对比剂，而形成人工对比，称之为 X 线造影检查。X 线造影检查广泛应用于胃肠道、心血管等中空脏器及窦道病变的检查中。随着计算机技术的不断更新，目前 CR 及 DR 在临床上广泛应用，操作更加便捷，由于其影像是数字影像，所以在图像后处理方面具有明显的优势，图像存储及传输更加方便、快捷，图像的清晰度及对比度明显提高。

2. CT 检查　CT 图像是显示人体器官组织的某一层面的横断面或冠状面图像，具有较高的密度分辨力，能够清晰显示器官组织及病变的解剖形态。患者只需躺在检查床上即可完成全身各部位的检查。通过增强检查，还能进一步了解病变血供情况，对病变的定性起到决定性作用。随着计算机技术的不断更新，现在的 CT 具有强大的图像后处理功能，检查时间明显缩短，CT 图像清晰度、对比度更高，所以 CT 检查广泛应用于临床，特别是颅脑、神经、胸部、腹部、四肢关节、心脏及大血管等各个部位、器官都可进行 CT 检查。

3. MRI 检查　MRI 是利用原子核在磁场内发生共振所产生的信号经计算机重建而成像的一种成像技术。MRI 图像对软组织的分辨力比 X 线及 CT 图像明显增高，它能获得横断面、矢状面及冠状面的三维图像，所显示的解剖结构逼真，并且利用其流动效应，在不用对

人民卫生电子版权版权，侵权必究

比剂的情况下，可显示血管、胆管、尿路、耳蜗等结构，MRI 检查越来越受到临床的青睐。在完成 MR 成像的磁场范围内，对人体健康不至于造成危害，属于无创检查。因此 MRI 广泛应用于神经系统、软组织、腹部及盆腔脏器的检查。当然因其具有检查费用较昂贵，扫描时间较 X 线及 CT 长，噪声稍高、空间分辨率低于 X 线及 CT 等缺点，所用 MRI 应用受到一定的限制。另外一些手术后病人如置入心脏起搏器的患者，禁用 MRI 检查。

4. DSA 检查　DSA 是行血管造影时，利用计算机处理数字化的信息，以消除骨骼及软组织影像的检查技术。已取代了一般的血管造影检查技术，是一种微创性的检查方法，广泛应用于心脏、大血管疾病的检查中。DSA 设备及技术已经相当成熟，通过三维立体实时成像，再加上任意旋转，可动态地从不同方位对血管及其病变进行观察，并能观察血液流动情况。对介入技术，特别是血管内介入技术的开展，DSA 更是不可缺少的。

5. 其他检查　超声检查及核医学检查技术分别在相应教材内讲授，本书不再讲述。

（二）医学影像检查方法的选择

随着现代影像学设备的不断更新，影像技术得到不断地完善，医学影像医生也要不断提高自己，加强学习，熟练掌握并应用现代化影像设备。不同的影像学检查手段，其成像原理不同，影像学表现各异。每种成像技术的诊断价值各不相同。面对如此多的影像学检查方法，我们应该如何做出正确选择呢？

1. 选择原则　首先，必须了解每种影像学检查手段的特点，明确不同器官、组织最适合应用哪种检查方法；其次，需要了解各种检查手段之间的关系，能够相互取长补短，使检查方法达到最佳组合，从而减少不必要的检查或重复检查；最后，具有相同临床诊断价值时，应选用简单方便并对患者无痛、无损伤、费用低的影像学检查方法。

2. 影像学检查方法选择

（1）普通 X 线透视检查：主要应用于骨骼系统、胸部、腹部急腹症的检查及造影检查。X 线摄影检查广泛应用于人体各部位，包括头颅、胸部、腹部、四肢、骨关节及脊柱等。

（2）X 线造影检查：广泛应用于消化道、心血管系统、泌尿系统、生殖系统、窦道及瘘管等。

（3）CT 检查：应用非常广泛，颅脑、头颈部、胸部、腹部脏器、脊柱、心脏大血管、四肢关节及软组织等均可进行 CT 检查。随着计算机技术的不断更新，CT 在三维重建、大血管 CTA 及脑灌注等功能检查方面，越来越发挥出其无可替代的优势，为临床诊断及治疗提供便捷而又准确的诊断信息。

（4）MRI 检查：广泛应用于神经系统、软组织、腹部、盆腔脏器、四肢、关节及心脏大血管等的检查中。中枢神经系统和纵隔病变显示最佳，颅底部及头颈交界处病变有较好的显示，对心脏大血管病变、腹部、四肢、关节病变都有很大的诊断价值，但对肺部病变及钙化显示较差。

（5）DSA 检查：有助于心、脑大血管及冠状动脉的检查，对主动脉及其分支、四体大血管的检查也很有帮助。DSA 发展很快，现已达到三维立体实时成像，更有利于病变的显示。

三、课程总目标及学习方法

（一）课程总目标

医学影像技术课程是医学影像技术专业的专业核心课程之一。学习这门课程有助于学生理解医学影像技术基本原理，掌握基本操作方法，熟练操作医学影像设备，为临床提供优

人民卫生出版社版权，侵权必究

质影像诊断和治疗资料，帮助临床医生对患者做出正确的诊断和积极有效的治疗，为病人减轻痛苦，在平凡的岗位上做出应有的贡献。

通过本课程的学习，能够对不同部位及疾病所用何种检查技术熟练进行选择。要求掌握各部位的 X 线检查技术，特别是能够熟练掌握 CR 和 DR 操作技术及 CT 检查技术、熟悉 MRI 检查步骤及体位、熟悉常见部位的检查技术；了解 DSA 检查的步骤，能够配合临床医生完成 DSA 检查，能够积极了解本学科的最新发展，为以后继续教育打下良好基础。

（二）学习方法

医学影像技术是一门专业技能课程，有很强的应用性和实践性。如何才能学好这门课程呢？建议如下：

1. 明确学习医学影像技术的学习目的，端正学习态度。我们学习这门课程的目的是学以致用，能够知道医学影像技术基本原理、基本知识，熟练掌握基本医学影像技术设备的应用方法，获得符合诊断标准的图像资料。

2. 热爱医学影像技术职业，具有高尚的道德情操和职业素养。能处处为病人着想，时刻注意病人及自己的 X 线防护，操作过程中能够和病人进行良好的沟通。

3. 树立应用基本理论知识提高动手能力的理念。注意勤于动脑、动手能力的培养。由于医学影像技术是一门专业技能课程，那么我们要发扬卖油翁精神，熟能生巧，同学要多实训、多观察，注意总结经验、教训。在做中学、学中做，熟练进行相应设备的操作，为顶岗实习打好基础。

4. 注意相应课程的相互联系。既要加强影像设备操作技术的运用，又要加强人体解剖及断层解剖影像的学习，学会分析医学影像图像质量，能够熟练进行影像资料后处理，制作出符合诊断要求的影像资料，熟练处理和存储影像资料，以便更好地服务于临床。

（黄 霞）

本章小结

医学影像技术是医学影像技术专业的专业核心课程之一，作为医学影像技术人员，应当了解本学科的发展历程及现状，熟悉医学影像常用检查技术并能熟练进行选择，明确学习本课程的目的及方法，为后续的学习打下基础。

目标测试

1. 下列检查技术原理中不是应用 X 线进行检查的是

A. DR　　B. DSA　　C. CT

D. MRI　　E. CR

2. 患者，女，50 岁，突然晕倒后昏迷 30 分钟，紧急入院，首选影像学检查方法是

A. 心脏彩超　　B. 胸部 DR　　C. 颅脑 CT

D. 颅脑 MRI　　E. 腹部 CT

人民卫生出版社版权，侵权必究

第二章　普通X线检查技术

学习目标

1. 掌握：人体各部位常见的X线摄影检查技术；X线摄影的基本原则。
2. 熟悉：X线机、CR、DR的基本操作步骤。
3. 了解：X线检查的基本知识、种类及优缺点。

第一节　X线检查基本知识

一、X线检查成像原理

（一）X线的产生

考点提示

X射线的产生

1895年11月8日，德国物理学家威廉·康拉德·伦琴用一高真空玻璃管和一台能产生高压的小型机器做实验时，发现了X线。因为当时对这个射线的性质还不了解，因此称之为X射线。为了奖励伦琴在科学上的贡献，1901年在诺贝尔逝世五年以后，伦琴因发现X线而获得了诺贝尔奖，伦琴是世界上第一个诺贝尔物理奖获得者。

X线的产生是能量转换的结果：电能转换为阴极电子的动能；在阳极的阻止下，阴极电子的动能99%以上转换为热能，不到1%的动能转换为X线。

X线产生必须具备的3个条件：

1. 电子源　通过X线管灯丝通电加热而获得在灯丝周围形成的空间电荷。

2. 电子高速运动　必须使电子高速运动具有动能。通过球管两端施以定向直流高压和维持X线管内高真空来满足。

3. 高速电子骤然减速　是阳极阻止的结果。阳极的作用：一是阻止高速电子产生X线，二是形成高压电路的回路。阳极上接受电子撞击的范围称为靶面；阳极靶一般用高原子序数、高熔点的钨制成。

（二）X线的特性

X线与可见光、红外线、紫外线、γ射线完全相同，都是电磁波，只不过X线的频率很高，约在3×10^{16}~3×10^{19}Hz之间，波长很短，约在0.0006~50nm之间。它具有下列特性：

1. 穿透性　X线具有一定的穿透能力。波长越短，穿透力越强。穿透力与被穿透物质的原子序数、密度和厚度呈反比关系。

人民卫生出版社 人民卫生出版社版权，侵权必究 人民卫生出版社

2. 荧光效应　荧光物质，如磷、铂氰化钡、硫化锌镉等，在X线照射下被激发，释放出可见的荧光。

3. 感光效应　X线具有光化学作用，可使摄影胶片感光。

4. 生物效应　X线是电离辐射，它对生物细胞，特别是增殖性强的细胞有抑制、损伤、甚至使其坏死的作用，它是放射治疗的基础。

（三）X线成像的基本原理

X线成像是利用X线与物质作用产生衰减的特性，当相同强度入射的X线通过人体时，由于人体组织密度与厚度不同，X线衰减也不相同，因此，透过人体的X线强度不同，形成了X线强度的差异。X线成像的基本原理也可归纳如下：

1. X线具有一定的穿透力。

2. 人体组织存在密度及厚度差异。

3. 透过X线经过显像形成灰度影像。

二、X线检查参数

（一）X线管焦点

考点提示

X线管焦点成像性能

X线管焦点是X线的发生区域。焦点的大小、形状及线量是X线管焦点成像性能的主要参量之一，与成像系统的成像性能有密切关系。焦点的大小除与X线机本身的设计有关外，也与焦点的投影方位及使用的曝光条件等因素有关。

1. 实际焦点　实际焦点是指灯丝发射的电子经聚焦后在X线管阳极靶面上的撞击面积。实际焦点的大小取决于聚焦槽的形状、宽度以及灯丝在聚焦槽内的深度（图2-1-1）。

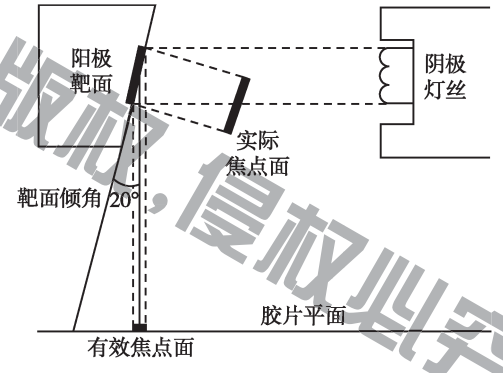

图2-1-1　实际焦点与有效焦点示意图

2. 有效焦点　X线管阳极靶面具有一定的倾斜角度即为阳极倾角，它是阳极靶面与X线管长轴的垂直面所构成的夹角，用α表示。一般阳极倾角为17°~20°。由于靶面的倾斜，实际焦点的投影在不同方位上的大小是不一致的，这些在像面上不同方位上实际焦点的投影称为X线管有效焦点（图2-1-1）。有效焦点的大小，对X线成像质量影响很大。作为X线管焦点成像性能的参量之一，通常我们把实际焦点在X线管长轴垂直方向上的投影称为X线管标称的有效焦点。有效焦点约为一矩形，其大小可用$a \times b \sin \alpha$来表示。其中：a为焦点的宽、b为焦点的长、α为阳极倾角。

3. 有效焦点标称值　1982年国际电工委员会（IEC）336号出版物上阐述了用无量纲的数字（如1.0、0.3、0.1等）来表示有效焦点的大小，此数字称为有效焦点标称值，其值是指有效焦点或实际焦点宽度上的尺寸。另外，由于焦点面上的线量分布是不均匀的，故在描写焦点成像性能时又用“等效焦点”来描述。

（二）X线束

X线管阳极靶面上产生的X线，原本是按一定规律向各个方向发射，由于阳极结构的自

人民卫生出版社版权，侵权必究

身吸收以及X线管套和窗口的限制，所以实际上X线管发出的X线是以阳极靶面的实际焦点为锥尖的锥形射线束（图2-1-2）。

考点提示

X线束

1. 照射野　通过X线管窗口的X线束入射于被照体的曝光面大小。

2. 中心线、斜射线　X线束中心部分的射线称为中心线。中心线垂直于窗口平面，是摄影方向的代表。X线束中除中心线外的射线称为斜射线，在某些特殊体位摄影时偶尔利用斜射线作为中心线摄影，以减少肢体影像的重叠。

3. 散射线的产生及消除

（1）定义：散射线是X线管发射出的原发射线穿过人体及其他物体时，会产生康普顿散射，从而产生方向不定、能量较低的二次射线（图2-1-3）。这些射线不能用于成像，只能使照片产生灰雾，照片对比度下降。同时对工作人员和患者都产生辐射。

考点提示

散射线的产生

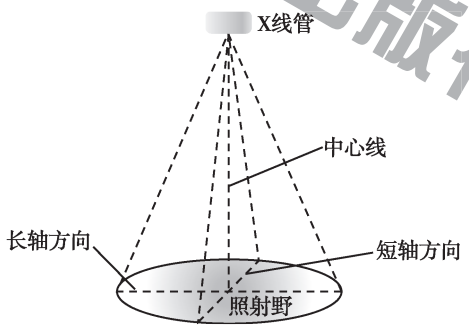

图2-1-2　摄影用X线束示意图

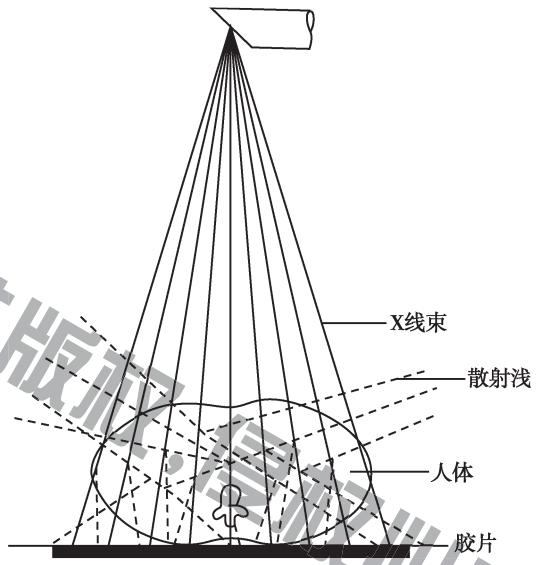

图2-1-3　散射线产生的示意图

（2）评价散射线的指标：散射线含有率：是作用于胶片上的散射线与全部射线的比率。散射线含有率与原发射线和受检体有关。

考点提示

散射线的含有率

1）管电压：散射线含有率随着管电压的升高而加大。当管电压超过80~90kV，散射线含有率趋于平稳。

2）受检体的厚度：当受检体的厚度在15cm以下，相同的管电压和照射野下，散射线含有率随着受检体的厚度增加而增加。当被检体厚度超过15cm时，因其上层组织中产生的散射线被下层组织所吸收不能达到胶片，因此，散射线含有率不再增加。

3）照射野：照射野增大时，散射线含有率大幅上升。散射线含有率的增加在30cm×30cm的照射野时达到了饱和（图2-1-4），照射野小于2cm×2cm时，散射线很少。

人民卫生出版社版权所有 侵权必究

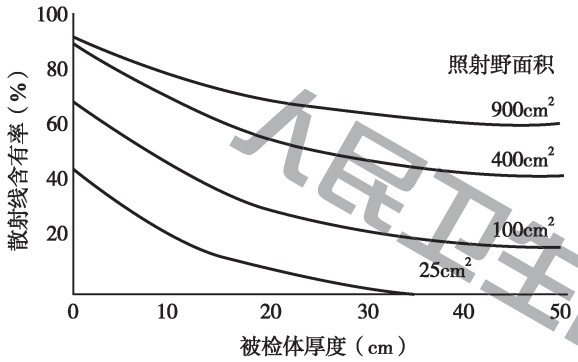

图 2-1-4 散射线含有率与照射野的关系示意图

（3）抑制和消除散射线的方法

1）抑制散射线的方法

① 遮线器：主要是通过控制照射野的大小减少散射线。遮线器分透视和摄影用两种。通常以铅板的机械装置组成，使相互垂直的两对铅板并拢或张开，以控制照射野大小。实际应用时，应尽量缩小照射野，一般与被检部位等大。

考点提示

散射线的抑制和消除

② 滤过板：通过使用适当厚度的金属薄板（如铝板、铜板等），置于X线管窗口处，吸收原发射线中波长较长的无用射线，减少软X线对患者的辐射，提高图像对比度。

2）消除散射线的方法

① 空气间隙法：又称为空气间隙效应，或Groedel效应。是利用空气可吸收能量较低的X线及X线衰减与距离的平方成反比的规律，在增加了肢-片距后，一部分与原发射线成角较大的散射线可射出胶片以外（图 2-1-5）。

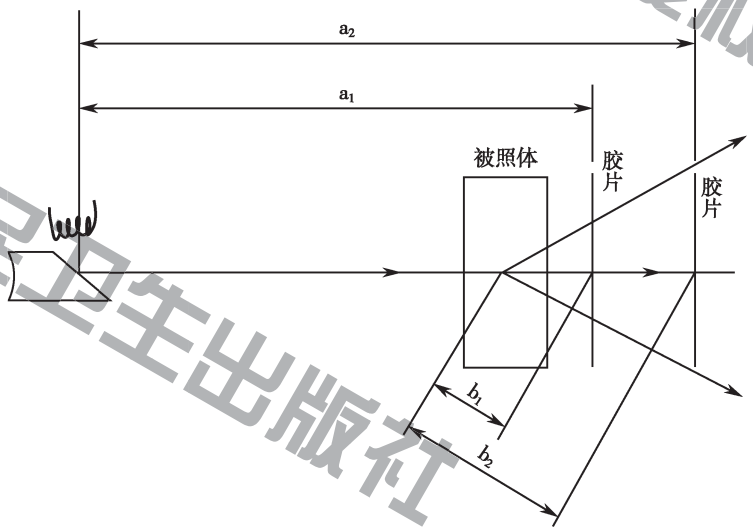

图 2-1-5 空气间隙法示意图

人民卫生出版社版权，侵权必究
人民卫生出版社

② 滤线栅：是直接消除散射线最有效的设备。

滤线栅的构造：是由许多薄的铅条（一般厚0.05~0.1mm）和易透过X线的低密度物质（0.15~0.35mm的铝或有机化合物等）作为填充物质，使铅条相互平行或形成一定斜率固定排列，两面再附加铝板或合成树脂板起支撑和保护作用，成为有一定厚度的能吸收散射线的铅条板（图2-1-6），即滤线栅。

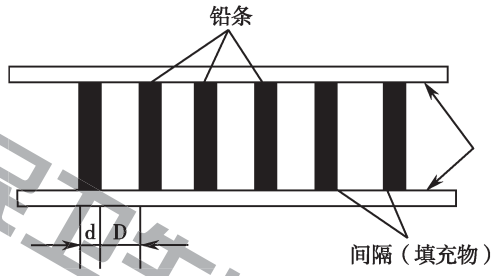

图2-1-6 滤线栅的基本结构示意图

滤线栅根据构造特点分为平行式、聚焦式及交叉式等。聚焦式滤线栅（图2-1-7）的铅条延长线聚焦于空中一条直线；平行式滤线栅的铅条互相平行排列；交叉式滤线栅中的铅条相互垂直或斜交叉组成，栅平面呈网格状。此外，滤线栅根据运动功能分为静止式（固定式）和活动式两种。静止式滤线栅在曝光过程中保持不动，会在照片上留下细小的铅条影；运动式滤线栅则滤线栅与机械振动结构连接在一起，曝光时铅条运动产生模糊，避免铅条影像对被照体影像的影响。

滤线栅的工作原理：在摄影时，将滤线栅置于肢体与胶片之间，焦点至滤线栅的距离应在滤线栅焦距允许的范围内，并使X线中心线对准滤线板中心。这样，从X线管发出的原发射线与滤线栅的铅条平行，大部分穿过铅条间隙到达胶片，小部分照射到铅条上被吸收。散射线因与铅条成角，大部分不能通过铅条间隙而被吸收，减少了胶片上接收的散射线量，有效地改善了照片对比度，提高了影像质量（图2-1-8）。

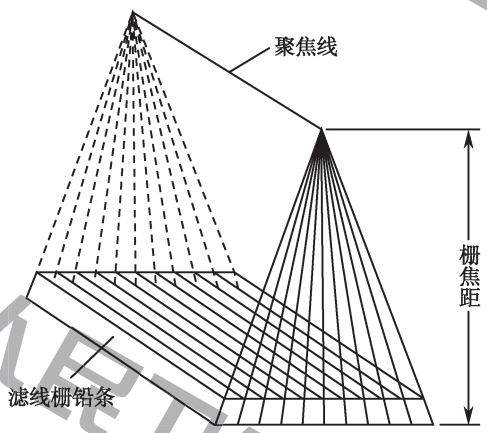

图2-1-7 聚焦式滤线栅示意图

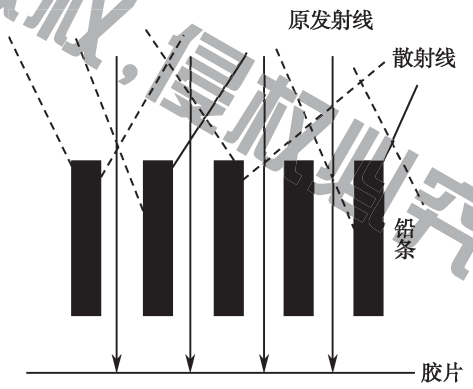

图2-1-8 滤线栅应用原理示意图

滤线栅的特性：

a. 栅比（R）：指铅条高度 h 与相邻两铅条间距 D 的比值，即：

$$R=\frac{h}{D}$$

人民卫生出版社版权，侵权必究

R表示一个滤线栅清除散射线的能力，栅比值越高其消除散射线作用越好。R值有8∶1、12∶1、16∶1、34∶1等多种。

b. 栅密度（n）：表示在滤线栅表面上单位距离（1cm）内，铅条与其间距形成的线对数，常用线/厘米表示。

$$n=\frac{1}{d+D}$$

d为铅板的宽度，栅比值相同，n值大的滤线栅，吸收散射线能力强。

c. 滤线栅的焦距（f_0）和焦栅距离界限（f_1~f_2）：f_0指聚焦滤线栅的倾斜铅条会聚于空中一直线到滤线栅板平面的垂直距离。f_1~f_2是指X线摄影时，在聚焦滤线栅有效面积边缘处，原射线透射值在聚焦距离上的透射值的60%（满足临床需要的X线照片）时允许焦点距离聚焦入射面的最低f_1和最高f_2的范围。此范围随栅比的增加而缩小。

滤线栅的切割效应：即滤线栅铅条对X线原射线的吸收作用（图2-1-9）。有四种情况：①聚焦式滤线栅倒置：照片显示中部密度大，而两边密度小的不均匀现象。②侧向倾斜（或偏离）焦栅距：一种是摄影距离与焦栅距一致，但X线管焦点向一侧偏离了聚焦线；第二种是摄影距离与焦栅距一致，而栅平面不与X线束垂直，向一侧倾斜了一定角度。都会产生密度不均匀的影像。③偏离焦栅距：当X线管焦点对准栅中心，但焦栅距过大或过小，都会产生切割效应。④双重偏离：侧向偏离及上、下偏离焦栅距同时发生，双重偏离可造成胶片不均匀照射，照片影像密度一边高一边低。

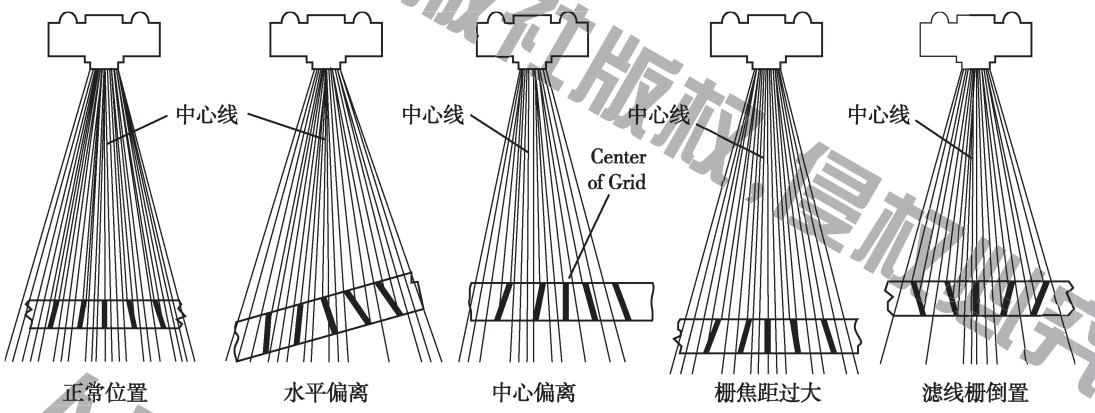

图2-1-9 滤线栅位置与切割效应

使用滤线栅的注意事项：①使用聚焦式滤线栅时，不能将滤线栅倒置。②X线中心线要对准滤线栅中线，左右偏差不超过3cm。③倾斜X线管时，倾斜方向只能与铅条排列方向平行。④使用聚焦式滤线栅时，焦点至滤线栅的距离要在允许的焦栅距离界限f_1~f_2范围内。⑤使用调速运动滤线栅时，要调好与曝光时间相适应的运动速度，一般运动时间应长于曝光时间的1/5。

（三）X线摄影条件的制定与应用

优质X线照片影像的获得，与X线摄影条件（exposure factor）的大小密切相关。因而在制定合理的X线摄影条件时，既要考虑被检体的组织和病变的特点，还要选择恰当的X线

质、X线量等参数，才能获得具有最大诊断信息量的X线照片影像。

1. 摄影用管电压　管电压是影响影像密度、对比度以及信息量的重要因素。在实际选择管电压时，必须考虑到管电压与X线照片影像形成的关系：①管电压表示X线的穿透力。②管电压控制照片影像对比度。③管电压升高，摄影条件的宽容度增大。④高千伏摄影，在有效地消除散射线的情况下，信息量和影像细节可见度增大。

2. 摄影用管电流与摄影时间　管电流与摄影时间的乘积为管电流量。在感光效应一定时，两者呈反比关系。由于X线管容量的限制，管电流的选择不能是任意的，必须从X线管规格表中找出对应于管电压和摄影时间的最大管电流。具体选择应在容许的最大管电流以下，根据摄影部位的需要选择适当的摄影时间，再确定出对应于所需管电压下的容许管电流。

3. 照射野的选择　X线摄影时，有效地缩小照射野，不仅减少了X线照射量，而且也提高了影像质量，但附加的散射线减少了，影像上的密度也相应地降低了。

4. 摄影距离的选择　为了减小影像失真及模糊度，在X线摄影时，摄影距离必须确定在模糊值小于0.2mm的范围内。

5. 滤线栅的选择　被检肢体厚度超过15cm或应用60kV以上管电压进行摄影时，应使用滤线栅。使用滤线栅摄影时，必须熟悉所用滤线栅的特性及使用注意事项。

6. 自动曝光　用探测器实测透过被检体后的X线量，当数值达到一定的量后，切断照射的X线，称作程序表制定方式，也有称作自动切断方式或反馈方式的。现在所用探测器有两种，即电离槽式和光电计式。

考点提示

自动曝光控制

（1）电离槽式：用X线照射离子槽，使其积蓄电离离子并产生电流，然后将电流输入控制系统。电离槽多是平行板型，置于被检肢体与片盒之间。

（2）光电计式：用荧光物质将X线转变为可见光，再用光电管等光电转换元件使之形成电流并输入控制系统。光电转换元件装入一探头内，置于肢体和片盒间，但需固定在对应于肢体某一定点的片盒槽前（安装调整时选定）。当到达胶片的X线量至预先选定值时，即立刻切断X线照射。

三、X线影像

（一）X线影像的形成与传递

考点提示

X线影像的形成与传递

1. X线影像的形成　X线通过肢体被检部位时，一部分射线被吸收和散射，另一部分则通过肢体成为具有诊断信息的X线。在这一过程中，由于肢体被检部位的结构和成分不同，而形成了X线的强度差异。通过各种传递系统及变换系统，将人眼观察不到的X线信息记录在胶片上，通过转换成为人眼可见的光学密度影像。因此，X线影像的形成是一种影像信息传递与转换的过程。

2. X线影像信息的传递　如果把被检体作为信息源，X线作为信息载体，那么X线影像形成的过程就是一个信息传递与转换的过程。

（1）X线对三维空间的被检体进行照射，获得载有被检体信息成分的强度不均匀的X

人民卫生出版社 人民卫生出版社版权，侵权必究

线。这种信息形成的质与量，取决于被检体因素（原子序数、密度、厚度）和射线因素（线质、线量、散射线）等。

（2）将不均匀的X线强度分布，通过接受介质（增感屏-胶片系统、荧光屏、影像增强系统、成像板、平板探测器等）直接或间接的转换为二维的光强度分布。

（二）X线影像的观察方法

1. 透视　X线透视是利用X线的穿透性和荧光效应，在荧光屏上形成人体组织结构影像的检查方法。是一种经济、简便的检查方法。透视的优点在于可多角度、实时动态观察组织器官的形态和功能。但动态的影像不能永久保留，影像的细节显示不及摄影，且患者接受的辐射剂量较大。

（1）荧光屏透视　荧光屏透视的接收器是荧光屏。荧光屏由荧光纸、铅玻璃和背板组成。穿过被照体的透射线不同，人体中X线吸收系数小的组织或厚度薄的组织透过的X线量大，激发荧光屏发出的荧光亮度强，反之，发出的荧光亮度弱，由此在荧光屏上产生亮暗不同的荧光影像（图2-1-10）。

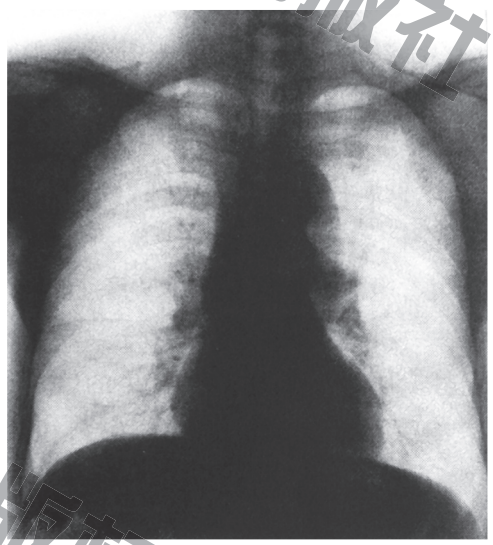

图2-1-10　荧光图像

荧光屏透视由于荧光亮度太弱，必须在暗室进行，操作不便而且影像效果不佳，目前临床上已经淘汰。

（2）影像增强透视：影像增强透视接收器是X线电视系统。X线电视系统是由影像增强器、光分配器和闭路电视组成。影像增强器包括增强管、管套和电源三部分，其中，增强管（图2-1-11）是影像增强器的核心，它可把接受的X线影像转换成可见光影像，并由输入屏的光电阴极转换为电子影像；在阳极电位和聚焦电极电位共同形成的电子透镜作用下加速聚焦，冲击在输出屏上形成缩小并增强了的电子影像；

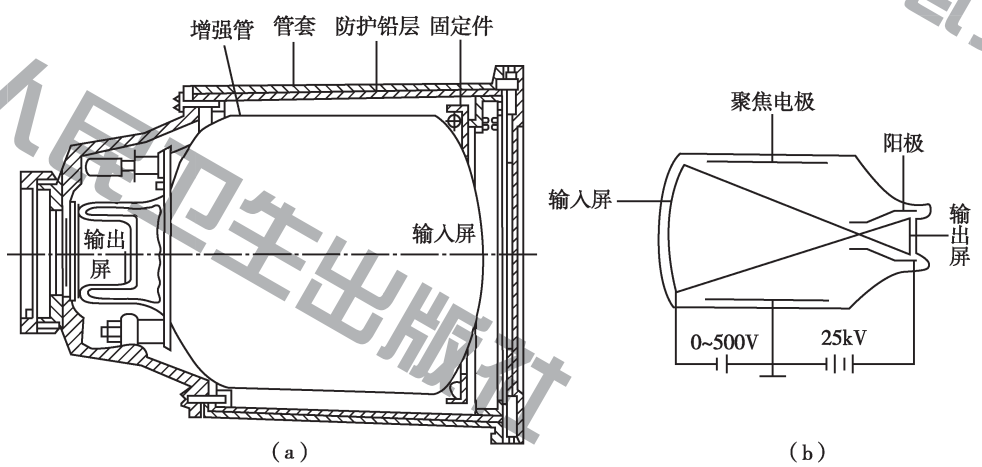

图2-1-11　影像增强器结构示意图

人民卫生出版社版权，侵权必究

电子影像再由输出屏转换成可见光影像。可见光影像与电视摄像机、监视器配接，显示透视影像。阳极电位越高，光电子运动速度越快，撞击到输出屏时动能越大，输出屏亮度越高。

影像增强透视使影像亮度明显提高，透视由暗室转为明室，方便操作，完全可取代荧光屏透视。

2. X线摄影　X线摄影（图2-1-12）是应用光或其他能量来表现被照体信息状态，并以可见光学影像加以记录的一种技术。以其简单、经济、常用的特点在临床上广泛应用。其优点在于影像的空间分辨力高、患者受照剂量小及影像便于长期保存记录等。不足在于照片影像是瞬间固定的，难于了解脏器的动态变化。

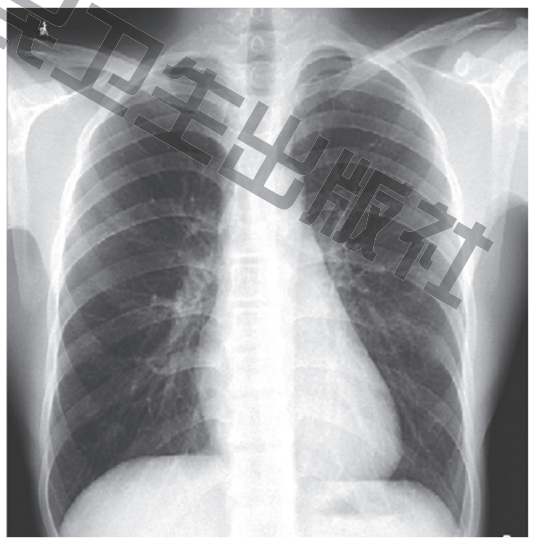

图2-1-12　X线影像

按照X线能量的不同，可分为普通X线摄影、软X线摄影和高千伏摄影。

（1）普通X线摄影：是指使用管电压在40~100kV产生的X线进行的摄影技术。是临床上主要应用的摄影方法。

（2）软X线摄影：是指使用管电压在25~40kV产生的软X线进行的摄影技术，也称软组织摄影。用于乳腺摄影、喉部软组织摄影、鼻咽部软组织摄影、四肢部软组织摄影等，目前临床上多用于乳腺摄影。

考点提示

软X线摄影的概念

软X线摄影的基本原理是利用钼靶X线机产生的单色性强、波长恒定、强度较大的X线，增加光电效应，扩大软组织的X线吸收差异，以此获取具有一定对比的软组织影像。

（3）高千伏摄影：是指120~150kV的高电压产生X线进行的摄影技术，又称概观摄影。临床上主要用于胸部摄影。

胸部使用高千伏摄影，虽然照片上肺组织与肋骨都呈现的低对比，但影像的层次丰富，肺野也可清晰可见，这样照片呈现肺纹理连续追踪的效果，增加了病灶的可见度。

（三）X线照片的密度及对比度

1. X线照片影像密度及影响因素

考点提示

照片密度

（1）照片密度：又称光学密度或黑化度，是指X线胶片经过感光后，通过显影等处理在照片上形成的黑化程度。用D（density）表示。照片密度是观察X线照片影像的先决条件，构成照片影像的密度必须适当，才能符合影像诊断的要求。

（2）光学密度的求值：光学密度值是一个对数值，无量纲。其大小决定于入射光线强度（I_0）与透过光线强度（I）的比值。

1）透光率：指照片上某处的透光程度。在数值上等于透过光线强度与入射光线强度之比，用T表示：

人民卫生出版社版权，侵权必究

$$T=\frac{I}{I_0}$$

T 值越大，表明照片密度越低，在照片上吸收光能的黑色银粒子越少；T 值越小，表明照片密度高，照片吸收光的黑色银粒子越多；当 T 值为1时，表明在照片上无吸收光能的黑色银原子，入射光全部通过照片；当 T 值为零时，表示照片黑色银粒子将入射光线全部吸收，无透过光线。

2）阻光率：指照片上阻挡光线能力的大小。在数值上等于透光率的倒数，用 O 表示：

$$O=\frac{1}{T}=\frac{I_0}{I}$$

O 值越大，表示照片密度越高，在照片上吸收光能的黑色银粒子越多；O 值越小，表示照片密度越低，在照片上吸收光能的黑色银粒子越少，照片透过的光线越多；当 O 值为1时，表示入射到照片上的光线全部通过，即表示照片无吸收光线的黑色银粒子。

3）光学密度值：照片阻光率的对数值。表示为：

$$D=\lg O=\lg\frac{I_0}{I}$$

如 I_0 =1000lx，I=100lx，则 D=1.0。光学密度仪即根据此原理制作，借助光学密度仪可以直接读出照片影像的光学密度值。

在阅读照片时，D 值大小由照片吸收光能的黑色银粒子多少决定，与观片灯的强弱无关；但人眼对密度值大小感觉，却随观片灯光线的强弱而有差异。根据有关的实验资料表明，人眼在正常的观片灯下能分辨的光学密度值的范围在0.25~2.0之间，对于低于0.25的光学密度值或高于2.0的光学密度值的X线照片影像，人眼则难以辨认，需要通过调节入射光线强度，将其X线照片置于弱光源或强光源下，才能使人眼增加分辨能力。良好的X线诊断照片的密度范围在0.7~1.5之间，在这一范围内对于人眼有最佳反差的感觉。

（3）影响照片密度的因素

1）照射量（mAs）：当管电压一定时，决定X线照片影像密度的因素是照射量，即管电流和曝光时间的乘积。不同的照射量，在照片上得到不同的照片密度。两者的关系符合胶片特性曲线（又称H-D曲线）关系。曝光量正确时，照射量与照片密度成正比。但在曝光不足或过度时，照片密度的变化小于照射量的变化。

2）管电压（kV）：管电压决定X线的硬度，管电压增加，使X线穿透物体到达胶片的量增多，即照片密度增加。由于作用于X线胶片的感光效应与管电压的n次方成正比，所以当胶片对其响应处于线性关系时，照片密度的变化则与管电压的n次方成正比例。管电压的n值可因管电压数值、被照体厚度及增感屏与胶片组合等因素发生改变。

管电压的变化为40~150kV时，n值的变化从4降到2。所以使用低电压摄影技术时，管电压对照片密度的影响要大于高电压摄影技术。高电压摄影时，摄影条件选择的通融性要大；低电压摄影时，管电压选择要严格。

由于照片密度与管电压的n次方成正比，所以管电压数值变化比照射量（mAs）变化对照片密度的影响要大。但是，由于管电压的升高可增加散射线，降低照片对比度。因此，在摄影中，应当利用照射量调节照片密度，利用管电压控制照片对比度。

人民卫生出版社 未经许可 不得翻印

3）摄影距离（FFD）：X线强度在空间中的衰减遵循平方反比定律，即：X线强度的衰减与摄影距离的平方成反比。在摄影中，摄影距离越短，X线强度越大，照片密度越高，若为了获得一定照片密度可以减少曝光条件，但由于缩短摄影距离，将增加影像的模糊及放大变形，所以确定摄影距离的原则：一要考虑X线机容量允许的条件下，尽量增大摄影距离，确保影像的清晰；二要根据诊断的要求，选择合适的摄影距离。

4）增感屏：增感屏在X线作用下，可转换成低能量可见光，使胶片感光，从而提高照片密度。增感屏对照片密度的提高能力，取决于增感屏的增感率。增感率越高，所获得的照片密度越大。

5）胶片的感光度：在曝光量一定时，胶片的感光度越大，形成的照片密度越大。在胶片与增感屏组合应用时，可以提高相对感度，降低照射量，有利于减少病人的辐射量。

6）被照体厚度及密度：照片密度随着被照体的厚度和密度的增加而降低。人体除肺之外，各组织的密度大体接近于1。肺，不能单以厚度决定对X线的吸收程度。肺对X线的吸收，在吸气位与呼气位时不同，要获得相同照片密度，照射量相差30%左右。

7）照片冲洗因素：照片冲洗加工不是导致胶片产生照片密度的决定因素，但胶片感光后只有通过冲洗加工才能显示出照片密度来。因此，冲洗环境的安全性、显影液特性、显影温度及时间等因素，对照片密度的大小有较大的影响。

2. X线照片影像对比度及影响因素

（1）照片对比度是形成X线照片影像的基础因素之一。其中，涉及四个基本概念，即肢体对比度、射线对比度、胶片对比度和X线照片对比度。

1）肢体对比度：肢体对比度（$\Delta\mu$）又称对比度指数，是肢体对X线吸收系数的差（$\mu_2-\mu_1$）。是受检体所固有的，是形成射线对比度的基础。

2）X线对比度：X线对比度（K_x）又称射线对比度，X线到达被照体之前是强度分布均匀的一束射线。当X线透过被照体时，由于被照体对X线的吸收、散射而减弱，透过被照体的透射线形成了强度分布不均，这种X线强度的差异称为射线对比度。此时即形成了X线信息影像。射线对比度记作

$$K_x=\frac{I_2}{I_1}$$

式中，I_1、I_2代表透过线强度。

对于不同部位的透射线。其强度为：

$$I_1=I_0e^{-\mu_1 d_1}$$

$$I_2=I_0e^{-\mu_2 d_2}$$

$$K_x=\frac{I_2}{I_1}=\frac{I_0e^{-\mu_2 d_2}}{I_0e^{-\mu_1 d_1}}=e^{\mu_1 d_1-\mu_2 d_2}$$

式中，μ_1、μ_2、d_1、d_2分别表示被照体上两部分的X线吸收系数和厚度。

3）胶片对比度：又称胶片对比度系数，是X线胶片对射线对比度的放大能力。通常采用胶片的最大斜率（γ值）或平均斜率（G）来表示。

4）X线照片对比度：又称为光学对比度（K），是X线照片上相邻组织影像的密度差。照片对比度依存于被照体不同组织对X线衰减所产生的射线对比度，以及胶片对射线对比度的放大结果。照片的光学对比度（K）：

人民卫生出版社 人民卫生出版社版权，侵权必究 人民卫生出版社

$$K=D_2-D_1$$

由图2-1-14可知，照片对比度（K）为

$$K'=\gamma(D_2-D_1)=\gamma\lg\frac{I_2}{I_1}=\gamma\lg K_X=\gamma(\mu_2 d_2-\mu_1 d_1)\lg e$$

在X线对比度一定时，照片对比度的大小决定于胶片的γ值大小，γ值越大获得的照片对比度越大，反之越小。

X线照片对比度可用相加的方法计算（图2-1-13）

$$\sum K_1+K_2+K_3+\cdots+K_n$$

因此，在两面药膜的医用X线胶片，其照片上的对比度，分别是两个药膜各自产生的照片对比度之和。

考点提示

光学对比度定义

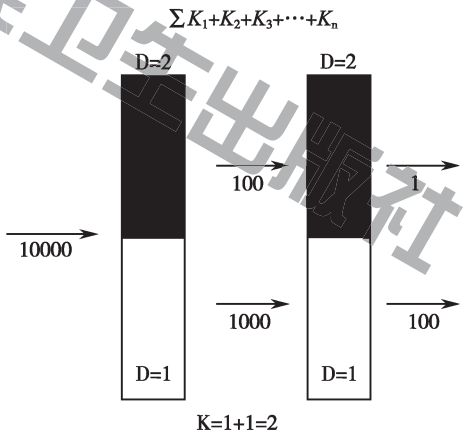

图2-1-13 照片对比度合成示意图

（2）影响照片对比度的因素：影响照片对比度的因素有许多，主要有以下几个方面：

1）被照体因素

① 照片对比度是X线对比度被胶片对比度放大的结果，X线对比度是被照体组织结构对X线不同吸收的结果。在强度相同的X线照射下，X线对比度主要取决于被照物体本身的因素，如组织的原子序数、组织的密度及厚度等。人体除骨骼及气体外，大部分是由水、蛋白质、脂肪及碳水化合物组成的软组织，这些化合物的有效原子序数相差较少，对X线的吸收率较接近。因此，临床上通过借助高原子序数的对比剂，如碘、硫酸钡等；低密度的介质，如气体等，增加组织间对比，提高照片对比度。 ②组织的密度与厚度：被照体组织的密度与X线的吸收成正比。组织的密度愈大，X线吸收愈多。当被照体的密度、原子序数相同时，照片对比度则受被照体的厚度影响，肢体厚度大时，吸收X线多，照片密度越小。如果在软组织中出现空腔，因为空气对X线几乎没有吸收，相当于减小厚度。

2）射线的因素：有X线的质、X线量和散射线。

X线的质：通常X线质是由射线的波长决定的。而波长受管电压的影响，管电压越高，X线波长越短，X线的穿透能力越强，被检组织对X线的衰减越少，反之越大。因此，不同的管电压摄影，所获得的照片对比度也不同，使用高电压摄影，射线对比度减小，照片对比度也减小；反之增大。

图2-1-14说明，对于肌肉组织的X线吸收曲线，用高千伏或低千伏摄影基本相同。而骨组织和脂肪组织，在不同千伏时则出现差异。高千伏摄影时，X线吸收系数彼此相互接近，说明骨、肌肉、脂肪组织对X线量的吸收差异不大，所获得的照片对比度低（黑色柱体间的对比）；而在低千伏摄影时，骨、肌肉、脂肪等组织的X线吸收系数差异大，故获得的X线照片对比度高（白色柱体间的对比）。

因此，使用高电压摄影，照片对比度减小，获得的层次丰富。因而，病灶与正常组织清晰可见，甚至在胸部可呈现出肺纹理连续追踪的效果。

从理论上讲，在高千伏摄影时用γ值大的胶片所获得的照片对比度与低千伏摄影用γ

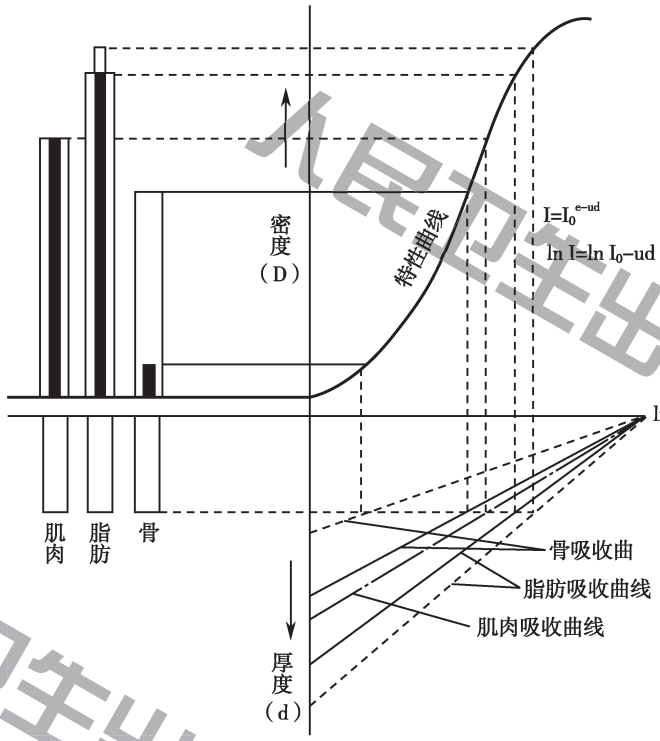

图 2-1-14 X线质对照片对比度的影响

值小的胶片所获得的照片对比度可以相等。但实际上，前者显示出的组织密度一般在胶片特性曲线的直线部分，而后者易在胶片特性曲线的趾部或肩部显示，因而获得优质的照片是较困难的。

X线吸收差与被检组织的性质、原子序数、厚度、密度及管电压的不同而发生改变，特别是原子序数不同的物质，如对比剂、钙化灶等，在照片上有明显的对比。而乳腺、腹腔内的组织器官等，因吸收差小，照片对比度较小。为获得良好对比度的照片，尽量将组织吸收差显示在胶片特性曲线的直线部。为此，可通过改变X线的质，压缩吸收差，将被检组织的影像显示在胶片特性曲线的直线部，不需要的其他组织显示在直线部分之外。

X线量：一般情况下，X线量对照片对比度无直接的影响。但是，随着增加X线量可增加照片密度，从而使照片低密度区的影像对比度明显好转。

以四肢为例（图 2-1-15），当摄影时曝光量为E时，骨骼由于组织密度高，对X线吸收大而形成的照片密度落在胶片特性曲线的足部，肌肉、脂肪组织由于组织密度小而落在胶片特性曲线

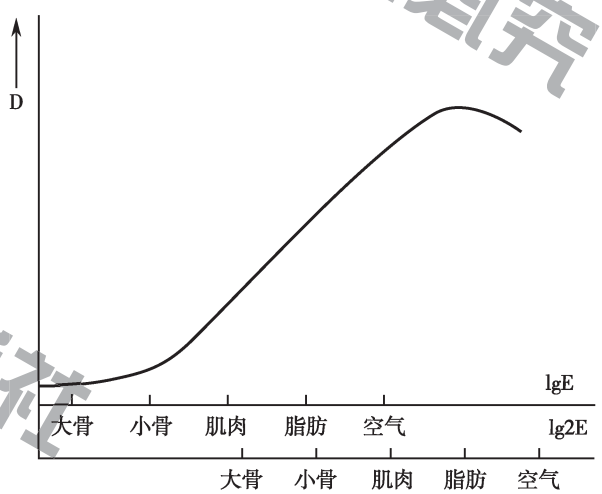

图 2-1-15 X线量对照片对比度的影响

人民卫生出版社版权，侵权必究

的直线部，因而可形成良好的对比度，X线影像清晰，而骨骼的影像由于在足部缺乏对比，无法观察。若把曝光量增加到2倍E时，其他条件不变，则由于曝光量的增加使各种组织均向特性曲线横坐标的右侧移动，致使原落在足部骨骼通过增加曝光量落在了直线部，加大了对比度；而肌肉、脂肪组织则由直线部移到肩部，对比度减小甚至消失。因此，在使用X线量调节影像时，应注意X线量不可过分增加。

在影像密度过高时，可适当减少X线量增加对比度。但不改变X线的质，而仅加减X线量的摄影方法，在使用高千伏摄影后，已不常用。

散射线：散射线是X线管发射出的原发射线穿过人体及其他物体时，会产生光电效应和康普顿散射，而产生方向不定、能量较低的二次射线。这些射线不能用于成像，只能使照片发生灰雾，照片对比度下降，同时对工作人员和患者都产生辐射。

（四）X线照片的模糊及影响因素

1. X线照片的模糊

（1）锐利度（S）：是指在照片上所形成的影像边缘的清楚程度叫锐利度。若以X线照片影像的相邻两点的照片密度差 D_1-D_2 为照片对比度（K），从 D_1 到 D_2 移行距离为 H，则锐利度为：

$$S=\frac{D_2-D_1}{H}=\frac{K}{H}$$

（2）模糊度（H）：其是锐利度的反义词，在X线照片上组织器官、解剖结构、病灶等影像的轮廓边缘不锐利，均称为“模糊”。它表示从一个组织的影像密度，过渡到相邻的另一组织影像密度的幅度，此移行幅度大小，称为模糊度。当移行幅度超过0.2mm时，人眼即可识别出影像的模糊。图2-1-16中 H 值越大，表示两密度移行幅度越大，其边缘越模糊。

2. X线照片影像模糊的影响因素　X线照片影像的模糊是由多种原因引起的综合效果，其中对影像质量影响较大的是焦点的几何学模糊、运动性模糊和屏-片系统产生的模糊。针对这些原因，进行全面正确的分析，采取有效措施降低、限制影像模糊，才能提高照片影像的质量。

（1）几何学模糊

定义：根据几何光学的原理可知，一个理想的点光源发出的光束呈放射状，在肢-片距不等于零时，对物体的几何投影只有放大变化而不产生模糊。然而，X线管焦点不是理想的点光源，是一个具有一定面积的发光源。因此，在X线摄影成像时，由于几何学原因而形成半影（H），即几何学模糊（图2-1-17）。分析影响半影大小的因素，有利于减少照片影像模糊。

考点提示

锐利度定义

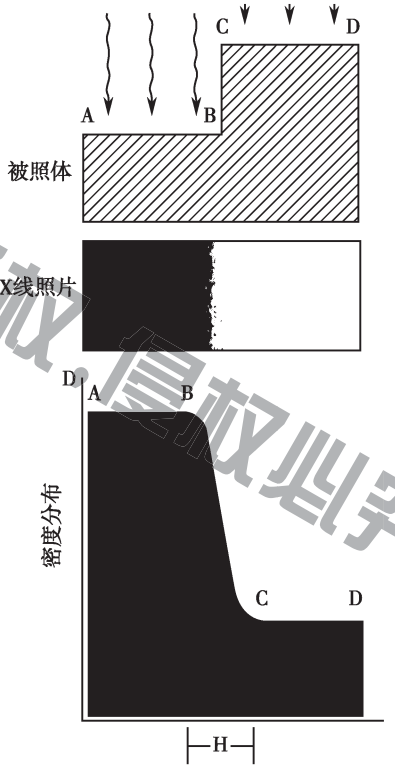

图2-1-16　X线影像模糊示意图

考点提示

影响X线照片影像模糊的因素

人民卫生出版社 版权所有 侵权必究

半影的大小可按下式计算：

$$H=F\cdot\frac{b}{a}$$

式中 F 代表焦点的尺寸；b 代表肢-片距；a 代表焦-肢距。

影响半影大小的因素：有焦点的大小、肢-片距、焦-肢距。

焦点的大小：焦点越大，几何模糊度即半影越明显。在X线管负荷允许的情况下，为促使影像清晰，应尽量采用小焦点摄影。焦点的大小，在一定程度上主要受管电流的影响。

放大率：在X线摄影中，X线束是以焦点作为顶点的圆锥形放射线束，将被照体 G 置于焦点与胶片之间时，因为几何投影关系，一般被照体离开焦点一定的距离 a（焦-肢距），胶片离开肢体一定距离 b（肢-片距），所以肢体在X线胶片上的影像 S 比肢体 G 大，将 S 与 G 之比称为影像的放大率 M（图 2-1-18）。

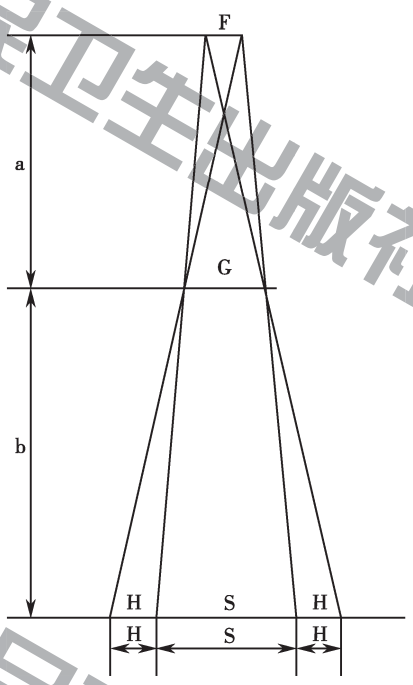

图 2-1-17 半影形成示意图

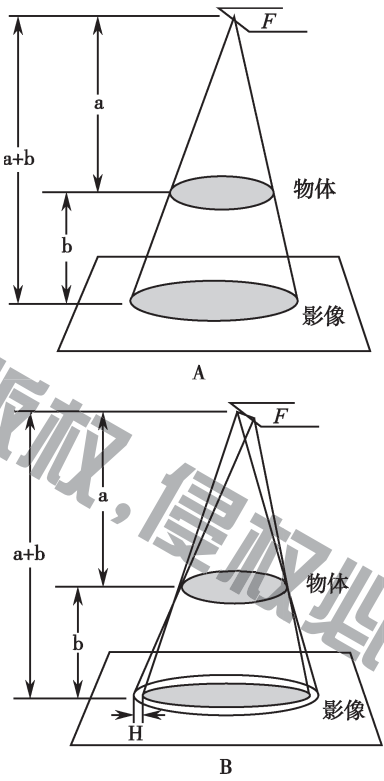

图 2-1-18 X线影像的放大示意图

影像的放大率为

$$M=\frac{S}{G}=\frac{a+b}{a}=1+\frac{b}{a}$$

当 a 越小，b 越大时，影像的放大率越大；反之相反。

焦点的允许放大率：人眼的模糊阈值：国际放射学界公认，当半影模糊值 <0.2mm 时，人眼观察影像毫无模糊之感；当半影模糊值 >0.2mm 时，人眼观察影像开始有模糊之感。故0.2mm 的半影模糊值就是人眼的模糊阈值。

人民卫生出版社版权，侵权必究

焦点允许放大率：根据半影计算公式

$$H=F\cdot\frac{b}{a}=F\cdot\left(\frac{a+b}{a}-1\right)=F(M-1)$$

将模糊阈值 H=0.2mm 代入上述公式，则

$$0.2=F(M-1)$$

$$M=1+\frac{0.2}{F}$$

式中 M 为焦点的允许放大率；0.2 为人眼的模糊阈值；F 为焦点的尺寸。如果已知焦点(F)的尺寸，即可求出该焦点所允许的最大放大率(M)。

(2) 运动性模糊

1) 定义：X线摄影过程中，X线管、被照体及胶片三者均应保持静止或相对静止，即三者之间的相互几何投影关系保持不变。如果其中一个因素在X线摄影过程中发生移动，所摄影像必然出现模糊，称为运动性模糊。

2) 产生运动模糊的因素：产生运动模糊有X线管、胶片的运动及被检体的运动。在X线摄影时，产生运动模糊的因素主要是由于组织脏器的生理性运动(如，心脏大血管的搏动、胃肠道的蠕动等)以及病理性运动(如，哮喘、肢体震颤、胃肠道痉挛等)造成的，病理性运动模糊是不可避免的；同时，有时被检者不合作(如，婴幼儿哭闹、精神不健全者以及人为的体位移动等)，会导致在照片上产生运动模糊。其运动模糊的程度取决于物体运动的幅度(m)与照片影像的放大率(图 2-1-19)，即：

$$Hm=m\left(1+\frac{b}{a}\right)$$

在一般情况下，运动模糊是影像模糊最主要的因素。由于运动模糊量为运动幅度与放大率的乘积，因此运动模糊要比单纯性的几何模糊严重得多。

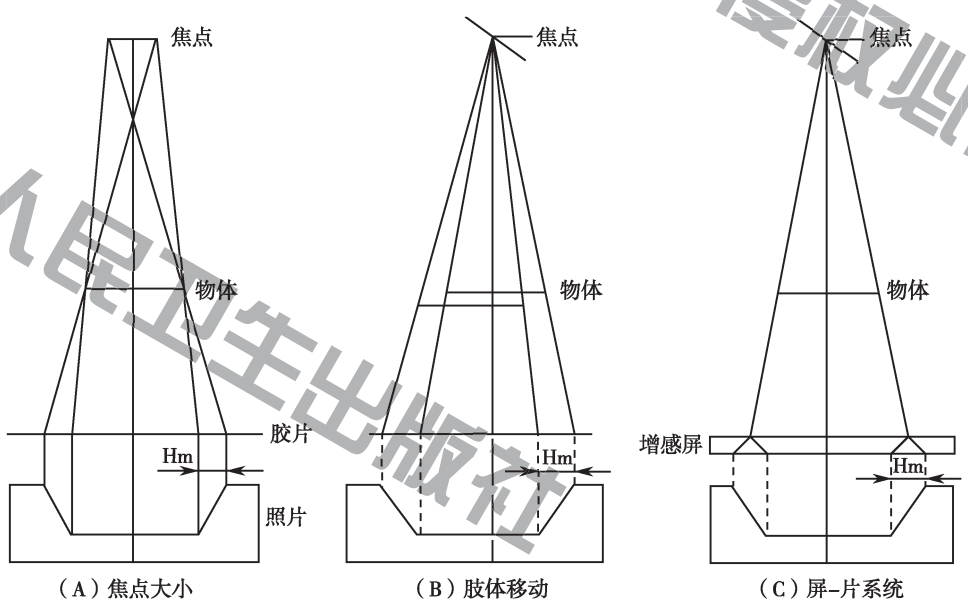

图 2-1-19 运动产生的模糊示意图

人民卫生出版社版权，侵权必究

3）减少运动模糊的方法：为了控制和降低运动性模糊，在X线摄影中应采取的措施有：①保证X线管、诊断床以及活动滤线器托盘的机械稳定性，发现故障应及时维修。②在摄影时，通过固定患者肢体、屏气与缩短曝光时间等方法，减少运动模糊。如：对于活动脏器和不合作者，采用短时间曝光法，在动中求静。对于合作的被检者，在某些部位摄影前向其说明并训练屏气动作，使其很好地配合摄影。对于四肢部位可用沙袋等作必要的压迫及固定，以避免摄影时移动。③尽量缩小肢-片距，使肢体与胶片紧贴。肢-片距在不等于零的情况下，存在不同程度的放大现象，而放大现象又增加了运动性模糊，因此缩小肢-片距也是降低运动模糊的一种措施。④为了减少曝光时间，可配用高感光度的胶片，高增感率的增感屏、强力显影液等，保证X线胶片有合适的感光效应。

（3）屏-片系统产生的模糊

1）定义：屏-片组合系统对照片影像会产生一定程度的模糊，其原因除增感屏及胶片本身具有微小的模糊作用外，增感屏与胶片的接触不佳，也会扩大屏-片组合系统的模糊程度。因此对屏-片系统产生的模糊也应引起足够的重视（图2-1-20）。

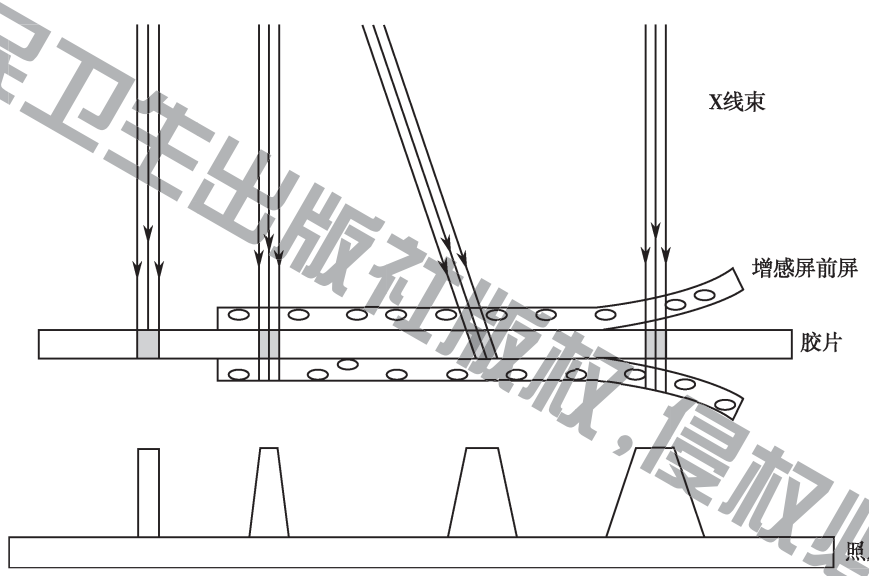

图2-1-20 增感屏产生的模糊示意图

2）产生屏-片系统模糊的因素：主要有增感屏性模糊、屏-片接触模糊及中心线斜射导致的模糊。①增感屏性模糊：增感屏产生的模糊，是因光的扩散现象造成的。增感屏荧光颗粒越大，荧光发光效率越高，荧光扩散现象越严重，产生的模糊度则越大。另外，荧光颗粒发出的荧光在传递到胶片之前可有各种程度的反射，若反射层越大，荧光层越厚，模糊度越大。②屏-片接触模糊：X线摄影一般均为屏-片组合使用，若组合使用时两者接触不良，则继发产生的屏-片接触性模糊对影像质量的影响更为明显。因此，屏-片组合必须紧密，要求在粘贴增感屏后，进行屏-片接触性测试合格者，方可在摄影技术中应用。③中心线斜射导致的模糊：在X线摄影技术中，经常需要中心线倾斜一定角度来摄取某一解剖部位。为此，X线对双增感屏-双乳剂胶片（暗盒）形成了倾斜照射。此时，胶片前后乳剂层形成的影像将因错开一个距离，造成模糊。中心线倾斜角度越大，影像也就越模糊。这种现象即为X线对屏-片体系的斜射效应。

人民卫生出版社版权所有，侵权必究

(4) 散射性模糊：到达胶片的散射线较多时，会造成影像的对比度降低，进而使影像锐利度减少，模糊度增加。

(五) X线照片的伪影及失真

1. X线照片的常见伪影

(1) 异物伪影：由于受检者、屏胶组合、检查床的影响产生的，如受检者的毛发及所佩戴的耳环、项链、金属拉链、皮带等，屏胶组合、检查床上的污迹都可能产生异物伪影。

(2) 运动伪影：运动伪影主要是受检者的自主性运动及非自主性运动所产生的。加强操作管理及做好准备工作，可以有效避免或控制运动伪影。

(3) X线机及相关成像设备产生的伪影：如滤线栅使用不当产生的伪影、老化的增感屏、胶片静电、自动洗片机管理不善等，都可产生伪影。

2. X线照片的失真　根据影像失真的原因，照片影像失真主要包括放大失真、歪斜失真、重叠失真三大类。

(1) 放大失真：X线摄影的照片均有放大，由于被照物体各部与胶片距离不同，导致被照体各部位放大率不一致，称影像的放大失真。

例如：在体内有A、B两点，离焦点近者为A，离焦点远者为B。A、B之间距离为b，焦点离A点的距离为a，B点至胶片距离为c时(图2-1-21)，则A点在胶片上的放大率α为：

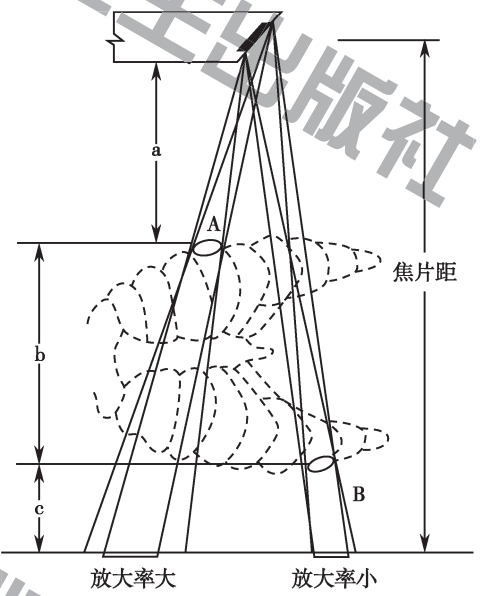

图2-1-21　影像的放大失真

$$\alpha=\frac{a+b+c}{a}$$

B点的放大率β为：

$$\beta=\frac{a+b+c}{a+b}$$

如果用ω表示因放大率不同的比值即为引起的失真，则

$$\omega=\frac{\alpha}{\beta}=1+\frac{b}{a}$$

由上式可知，当两个物体位于体内，若其距离较大，且焦点至物体A的距离不是足够大时，那么ω值是不可忽视的；当焦-片距离增大，病灶离胶片又较近时，ω值近似于1，这时可认为X线几乎是平行的。

矫正方法：摄影过程中，应按设定的标准摄影方法进行摄影，使被照体或被摄病灶，尽量与胶片平行且靠近，减少放大失真。

(2) 歪斜失真：摄影时X线中心线与被照物的投影关系不合理，被照体不在焦点的正下方可引起歪斜失真(又称为形状变形)。歪斜失真基本上包括被照体的影像被拉长和缩短，如图2-1-22所示，但不限于诊断上的特别要求。

人民卫生出版社版权，侵权必究

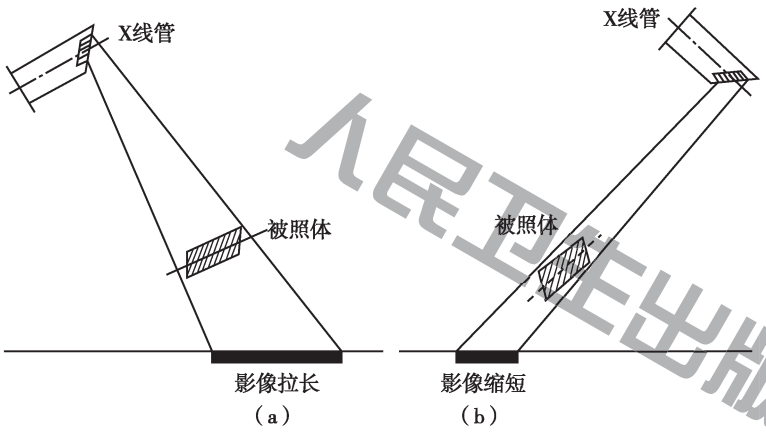

图 2-1-22 影像的歪斜失真

X线中心线投射方向和角度的改变，对被照体影像的变化有很大的影响。因此，对于歪斜失真，①将焦点置于被照物体中心的正上方；②尽量使被照体与胶片平面平行。

(3) 重叠失真：由于被照体组织结构相互重叠，在影像上形成的光学密度减低。对比下降，乃至影像消失的现象叫重叠失真。

被照体为三维立体的人体，而照片影像则是二维的平面影像，必然会存在影像重叠现象。X线照片影像的重叠有三种情况：①大物体密度小于小物体，而且相差很大，其重叠的影像中对比度较好，可以看到小物体的影像，如胸部肺野中的肋骨阴影；②大小物体组织密度相等，并且密度较高时，重叠后的影像中小物体的阴影隐约可见，对比度差。如膝关节正位照片中髌骨的影像；③大小物体组织密度相差很大，而且大物体密度大于小物体的密度，重叠后的影像中小物体的阴影由于对X线吸收很少，而不能显示。如正位胸片中看不到胸骨的影像。

为了减轻和避免被照体影像的重叠，在X线摄影时应合理选择体位，灵活运用中心线的投射方向，如图 2-1-23 所示，若投射方向从 G_1 和 G_2 的垂直方向上摄影时，仅得 G_1 的影像 S_1，而 G_2 的影像 S_2 与 S_1 重叠。若X线管转动 90° 角进行摄影时，G_1 和 G_2 的投影 S_1 和 S_2 即分开。因此，合理利用各种角度摄影，旋转体位，倾斜射线、体层等方法是减少影像重叠的主要措施。

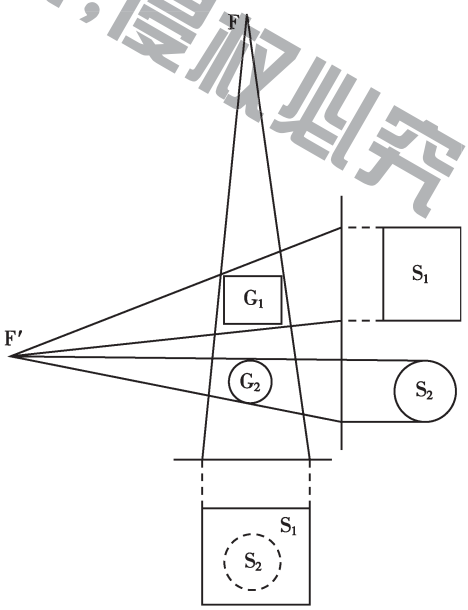

图 2-1-23 影像的重叠失真

(六) 优质X线照片具备的条件

1. 符合临床诊断要求：符合临床诊断要求的X线图像，必须具备两个方面：①从X线成像的角度上看，几何投影正确；②能清晰显示欲观察的兴趣区组织的细微结构。

正确的几何投影取决于X线管、被检部位、IR三者之间相对几何投影关系是否正确，即摄影位置是否正确。在X线几何投影正确的基础上，选择

人民卫生出版社 版权所有，侵权必究

好恰当的曝光条件，进行正确的摄影后处理，使欲观察的兴趣区组织细微结构清晰显示，以满足临床诊断的要求。

2. 图像质量标准

(1) 适当的密度：光学密度是观察X线图像的基础。光学密度单一的图像不能反映任何信息，光学密度过高或光学密度过低的图像人眼无法识别，阅读者获得的信息量严重降低。

根据临床实践符合诊断的优质图像最佳的光学密度值范围为0.7~1.5之间，人眼对光学密度的辨认较敏感，可识别的信息量最大。

(2) 鲜明的对比度：X线图像具有适当的光学密度很重要，是图像优质参数的前提，在此基础上兴趣区图像必须具有鲜明的对比度，人眼才能识别组织差别。一幅图像最基本的表现形式是图像显示出了被检体正常组织与病变组织吸收X线差异所形成的相对应的光学密度差，这是观察被检体正常组织与病变组织的最重要的依据。

(3) 丰富的层次：一幅图像除具有适当的密度、鲜明的对比度外，应尽量全面显示组织结构或病变特点，尽可能多地反映诊断信息，即层次要丰富。影像对比度和层次均是光学密度的差异，但层次强调的是这种差异等级数的多少，图像上对比度差异等级数越多，层次就越丰富。在人眼可识别的有限密度范围(0.25~2.0)内，两者是相互制约的，影像对比度大，层次欠丰富；反之，层次丰富的图像，则对比度减小。总之图像上尽可能多地显示出人眼能识别的正常和异常组织的变化，使图像具有鲜明的对比与丰富的层次是临床诊断对X线图像最基本的要求。

(4) 良好的清晰度：一幅优质图像对于两种组织或毗邻器官的影像界限应清晰显示，若因器官运动或摄影设备精度不佳等原因，会造成两个毗邻组织影像边界不清。

在实际X线摄影工作中，影像模糊现象是无法完全避免的，但尽量减小技术性模糊，如通过减少曝光时间、固定被检部位、采用小焦点、缩短被照部位到IR(胶片、IP、探测器等)距离、选用高质增感屏、屏片接触紧密、控制照片斑点等相应措施，均可降低影像技术性模糊，提高影像锐利度。数字X线设备有专门提高影像锐利度的后处理技术软件，应充分利用。

(5) 尽量少的噪声：噪声会淹没影像中的微小病灶信息，影响影像质量。若到达胶片上的X线量子数无限多，当单位面积上量子数达到一定程度时可以认为处处相等，或认为X线量子分布“均匀性”较好；然而当X线量子总数相对较少的，像面上单位面积上量子数产生分布上的差异，或认为X线量子分布“均匀性”较差，称为X线量子的“统计涨落”。“统计涨落”在照片上表现就是微小的光学密度差，称照片斑点或噪声。

X线摄影中，屏-片系统形成照片噪声的原因主要有三个：①增感屏结构斑点系最主要原因。②胶片粒状度。③量子斑点：量子斑点的多少是可控的技术性因素，随着高千伏摄影技术的普遍应用和稀土增感屏广泛使用，X线摄影中用的管电压过高，或增感屏增感率过高，则mAs相应减少，此时到达胶片上的X线量子显著减少，形成的照片斑点显著增多。数字X线摄影中形成影像噪声的环节多，原因比屏-片系统复杂。

(李占峰)

人民卫生出版社 人民卫生出版社版权，侵权必究

第二节 X线摄影设备及基本操作

一、屏-片摄影系统

(一) 组成及成像原理

1. 组成 屏-片系统由增感屏与X线胶片系统组合而成。屏-片系统使胶片感光形成潜影,通过冲洗处理形成照片影像。

2. 成像原理 X线管产生的X线,穿过被检体(三维空间分布)时,由于组织的吸收和散射而衰减,透过机体后的X线到达增感屏的荧光体层,激发荧光体发出荧光,并将荧光强度分布传递给X线胶片,X线胶片感光乳剂层中的卤化银受荧光照射发生光化学反应,形成银颗粒分布的潜影,再经显影加工处理,潜影转变为可见光密度分布的照片影像。

(二) 特点

1. 空间分辨率较高。
2. 操作较为烦琐。
3. 不能进行图像后处理。

(三) 操作注意事项

1. 核对被检者的姓名、性别、年龄,了解其病情及状况,明确X线检查的部位和要求。
2. 请被检者本人或家属帮助脱掉和摘掉影响X线检查的衣服和饰物,并向被检者说明X线检查的过程,消除被检者的紧张情绪,取得被检者的配合。
3. 一些部位的检查,尤其是胸部各部位的摄影要进行呼吸方式训练,避免因呼吸运动造成运动模糊。

二、CR系统

计算机X线摄影(CR)是以成像板(IP)作为信息接收器,经X线曝光及信息读出处理形成数字影像的成像技术。CR系统已将模拟X线摄影的模拟信息转化为数字信息,不仅实现了各种图像后处理功能,还可将获得的数字信息通过图像存储与传输系统(PACS)实现远程医学。但是CR系统的时间和空间分辨力还有待提高,目前还不能实时动态观察器官和结构,显示细微结构能力也不及屏-片摄影。

(一) 组成及成像原理

1. 组成 CR系统主要由X线机、IP、影像阅读器、后处理工作站和存储装置等组成(图2-2-1)。

(1) X线机:CR系统使用的X线机与传统的X线机兼容,不需要单独配置。但无暗盒型影像阅读装置是将IP与阅读装置组合为一体,则需要单独配置X线机。

(2) 成像板:IP是CR成像系统的关

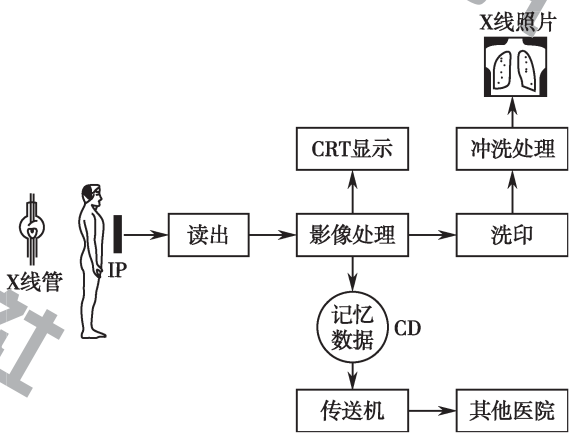

图2-2-1 CR系统示意图

人民卫生出版社版权,侵权必究

键部件，是CR系统信息采集的设备，是记录人体影像信息、实现模拟信息转化为数字信息的介质，IP只具有记录功能，不具备影像显示功能。IP有正反之分。



图2-2-2 成像板结构示意图

1）IP的基本结构：IP由保护层、成像层、支持层和背衬层组成（图2-2-2）。

①保护层：由一层非常薄的聚酯树脂类纤维制成。保护荧光层不受外界温度、湿度和辐射的影响及使用过程中防止荧光层受到损伤。②成像层：又称光激励发光（photo stimulated luminescence，PSL）物质层。主要是由“光激励发光物质”组成。PSL物质一般由掺入2价铕离子（Eu^{2+}）的氟卤化钡（$BaFXEu^{2+}$，X=C1，Br，I）的结晶构成，它的光激励发光作用最强。这些PSL物质晶体的平均尺寸为4~7μm，晶体直径越大，PSL现象越强，但影像清晰度随之下降。③支持层：又称基板，用于支持和固定成像物质，是由聚酯树脂纤维胶制成。为了避免激光在成像层和支持层之间发生界面反射，提高图像的清晰度，故将支持层制成黑色。④背衬层：又称背面保护层，其材料与保护层相同。主要是防止使用过程中与IP之间的摩擦损伤。

2）IP的规格与类型：IP常用的规格有35cm×43cm（14英寸×17英寸）、35cm×35cm（14英寸×14英寸）、25cm×30cm（10英寸×12英寸）和20cm×25cm（8英寸×10英寸）四种规格。IP的类型根据不同的摄影技术分为有标准型（standard，ST）和高分辨力型（high resolution，HR）两种。ST多用于常规摄影而HR则用于乳腺摄影。

3）IP的特性：①IP具有“光激励发光现象”：IP中PSL物质在受到第一次激励光照射时，能将第一次激励光所携带的信息贮存下来，当受到第二次激励光照射时，能发出与第一次激励光所携带信息相关的荧光，这种现象被称为“光激励发光现象”，这种物质就被称之为光激励发光物质。这种“光激励发光现象”是由于PSL物质受到第一次激发光（如X线、γ射线及紫外线等）照射时，物质中的电子吸收能量呈半稳定状态散布在成像层内，即形成潜影；当第二次激发（如激光）照射时，半稳定状态的电子就会以可见光的形式将能量释放出去。② IP可重复使用：IP可替代胶片，作为信息的采集部件重复使用。IP重复使用是PSL物质中微量Eu^{2+}形成的发光中心发挥的作用。成像板在正常条件下的使用寿命可达10 000余次。③IP的激励光谱与发射光谱不同：IP的激励光谱是激光阅读器中激光发出的波长为600nm左右的光谱，也是PSL物质发生光激励发光现象的光谱。IP的发射光谱是IP中PSL物质在激光阅读器中被激光激励时释放出的可见光光谱，峰值为390~400nm。该光谱的峰值恰是光电倍增管吸收光谱的范围，因而，信息检测效率最高。④IP的光发射寿命期短：光发射寿命期是发射荧光的强度达到初始值的1/e（e=2.718）时所用的时间。⑤IP存储信息易消退：X线激励IP后，模拟影像被存储在IP内。随着时间的推移，俘获的信号会通过自发荧光呈指数规律消退。一次曝光后，典型的成像板会在10分钟至8小时之间损失25%的存储信息，这个时间段之后逐渐变慢。时间越长、存储的温度越高，消退速度越快。因此，曝光后的IP，需要在8小时内读出信息。⑥IP易受天然辐射的影响：IP是高敏感性的光敏材料，不仅对X线敏感，对其他形式的电磁波也敏感，如紫外线、γ射线及粒子射线等。因此，长期存放未使用的IP，使用前应先采用强光（来自激光阅读器）消除天然辐射产生的伪影。

(3) 影像阅读器:CR 系统的影像阅读装置分为暗盒型和无暗盒型两种。暗盒型影像阅读器,需要采用暗盒装载 IP,经过 X 线曝光后,随同暗盒一起插入影像阅读装置(图 2-2-3)特定的通道中,IP 被自动取出,经过扫描之后送回暗盒中,整个过程自动连续。该种类型的 CR 系统所用的 X 线机与传统的 X 线机兼容,不需要单独配置。



图 2-2-3 阅读处理器外观图

无暗盒型影像阅读器是将 IP 与影像阅读器组合成一体,无需暗盒,直接放置在 X 线摄影滤线器的后面,经曝光后自动进入影像阅读装置,读出影像后自动复位到初始位置,整个过程都是自动完成。

影像阅读器主要是通过激光扫描读取成像板中的记录信息,并可通过曝光数据识别进行影像的初步处理,之后将影像数据输出到影像后处理工作站。此外,还负责对成像板的潜影进行擦除处理。

(4) 影像处理工作站:影像处理工作站有影像处理软件,可提供不同解剖成像部位的多种预设影像处理模式,实现影像的最优化处理和显示,并可进行影像数据的存储和传输。其可以进行影像的查询、显示与处理(如放大、局部放大、窗宽窗位调节、旋转、边缘增强、添加注解、测量和统计等),并可把处理结果输出。

存储装置用于存储经影像阅读处理器处理过的数据,如光磁、硬盘等。

2. 工作流程及成像原理 CR 系统工作流程也就是影像信息的形成过程,主要包括影像信息采集、影像信息转换、影像信息处理和影像信息存储四部分。

(1) 影像信息的采集:CR 系统采用 IP 作为 X 线信息采集的接收器。将未曝光的 IP 经穿过被照体的透射线照射后,X 线光子就被 IP 的 PSL 物质层中的荧光颗粒吸收,释放出电子,其中一部分电子散布在成像层内呈半稳定状态,形成潜影,X 线信息以潜影的形式被记录下来。

(2) 影像信息的转换:指存储在 IP 上的 X 线模拟信息转化为数字信号的过程。主要由激光扫描读出装置,又称光激励发光扫描仪(PSL 扫描仪)、光电倍增管和模数(A/D)转换器完成。其过程是储存着潜影的 IP 置入到影像阅读器内,IP 被自动取出并经过激光扫描仪扫描,潜影信息以可见光的形式被读取出来,同时,释放的可见光被光电倍增管检测收集,并将接收到的光信号转换成为相应强弱的电信号,放大并由模数(A/D)转换器转换为数字信号。期间激光扫描读出装置的激光扫描读出过程:随着由高精度电机带动 IP 匀速移动,激光束经摆动式反光镜和回旋式多面体反光镜的反射,在与 IP 垂直的方向上,依次对 IP 进行精确而均匀地扫描。与此同时,随着激光束的扫描,IP 上释放出的 PSL 被自动跟踪的集光器收集,经光电倍增管转换成相应强弱的电信号,并逐步放大,再由模数(A/D)转换器转换成数字信号。这一过程反复进行,扫描完一张 IP,便可得到一幅完整的数字图像(图 2-2-4)。

(3) 影像信息的处理:是指在 CR 系统的后处理工作站采用不同的影像处理技术实施处理,以达到影像质量的最优化,满足临床诊断的需求。主要包括谐调处理、空间频率处理和减影处理等。

(4) 影像信息的存储:CR 系统影像信息的存储方式有两种:一种是通过激光打印机打印成照片的形式进行存储;另一种是采用光盘或大容量的硬盘的方式存储。光盘或硬盘的储存方式可大大减小储存的空间,并能够长久保存。

人民卫生出版社

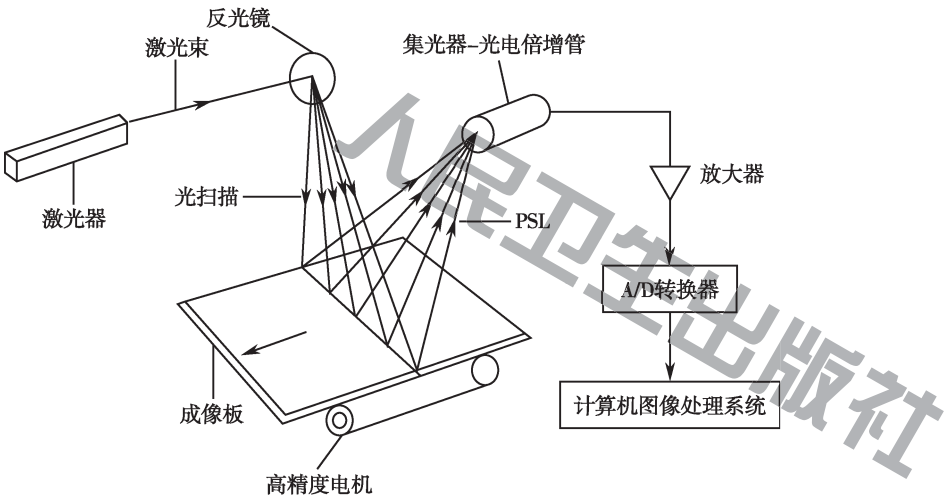

图 2-2-4 CR 系统影像读取原理示意图

CR 系统的成像原理复杂，可用直观的“四象限”理论进行解释（图 2-2-5）。

考点提示

CR 的成像原理

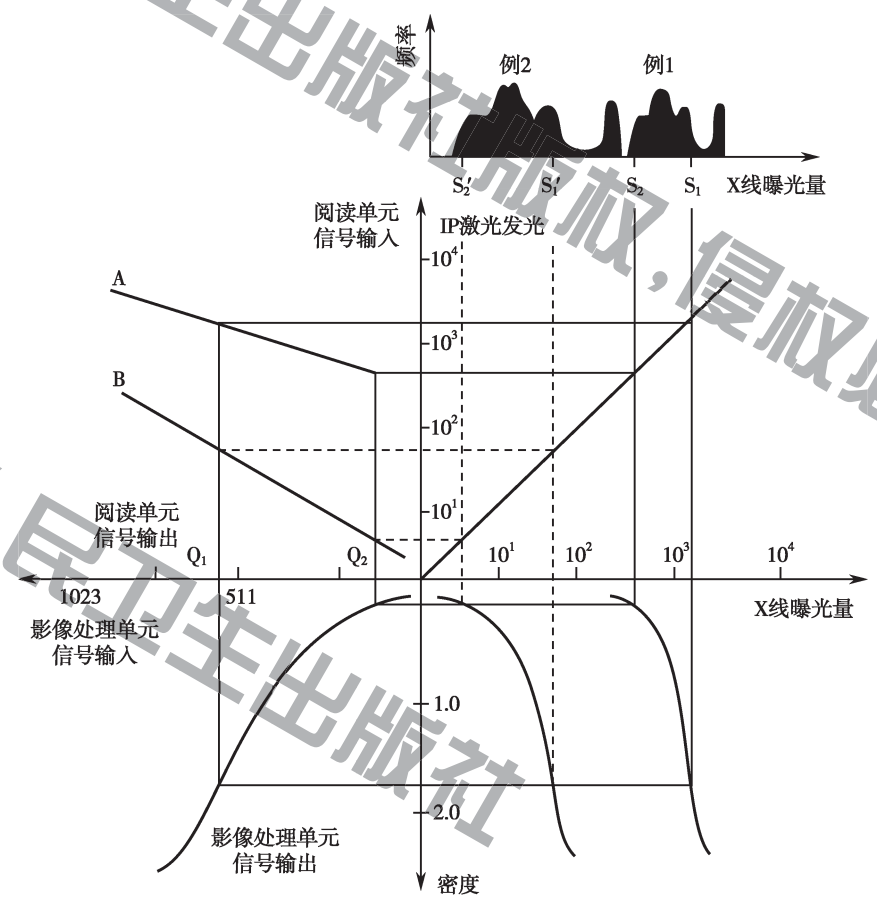

图 2-2-5 CR 系统四象限理论示意图

人民卫生出版社版权，侵权必究

1）第一象限：横坐标表示入射到IP的X线曝光量，纵坐标表示IP被第二次激励释放可见光的强度，二者之间的关系在1∶10^4动态范围具有良好的线性，即IP的动态范围大、线性好，这种线性关系也说明CR系统具有很高的敏感性和较宽的动态范围。

2）第二象限：表示IP被第二次激发释放可见光的强度与CR影像的像素值灰度之间的转化关系，即由模拟信息到数字信息的转化关系。通过曝光数据识别器（exposure data recognizer，EDR）确定阅读条件。例1：读出条件由A线指示，使用了较高的X线剂量和较窄的动态范围；例2：读出条件由B线指示，使用了较低的X线剂量和较宽的动态范围。使输出的像素灰度值均在Q_1和Q_2之间，得到的CR影像与合适曝光量的效果相同。

3）第三象限：通过输入的数字信息（数字影像），采用多种图像处理技术，如动态范围压缩处理、谐调处理、空间频率处理等，对影像进行处理，使影像能够达到最佳的显示，以最大程度的满足医学影像诊断的需要。

4）第四象限：横坐标表示入射的X线曝光量，纵坐标表示数字图像的影像密度，这种曲线类似于屏-片系统的X线胶片特性曲线，它包括了前面三个象限对影像转化和处理后的综合效果，是CR系统的一个总的特性曲线。

（二）特点

1. CR比传统胶片成像有更高的成像宽容度，因此CR可用于曝光条件差的环境比如床边摄影。并且由于CR有数字图像处理技术的支撑，所以在曝光不足和过度曝光的情况下，可通过图像处理技术进行修正而无需重新成像。

2. 实现医院医学影像的数字化基础，便于并入网络系统，进行图像存储与传输，省去胶片费用及存储胶片空间。

3. 时间分辨力较差，不能满足动态器官和结构的显示。

（三）操作注意事项

1. 长期存放未使用的IP，使用前应先采用强光（来自激光阅读器）消除天然辐射产生的伪影。

2. 由于IP中的荧光物质对放射线、紫外线的敏感度远高于普通X线胶片，因此摄影前、后应注意对IP的屏蔽保护。

3. 在使用中，应注意避免IP出现擦伤。

三、DR系统

数字X线摄影（DR）是继CR之后又一数字化X线摄影技术，是指在具有图像处理功能的计算机控制下，采用一维或二维的X线探测器直接把X线影像信息转化为数字信号的技术。DR与CR系统的成像过程大致相同，主要区别在于影像接收器，DR的影像接收器为平板探测器（FPD）。

（一）组成及摄影原理

考点提示

DR的组成及接收器的类型

1. 组成　DR系统主要包括X线发生装置、影像接收器、系统控制器、影像监视器、影像处理工作站等几部分组成。DR根据接收器的能量转换方式不同分为：直接探测器和间接探测器。直接探测器是直接使用X线的光电导特性，将X线的信息直接转换成电信号。如非晶硒平板探测器和多丝正比电离室（multi-wire proportional chamber，MWPC）。间接探测器是利用闪烁体和光电二极管组合，将X线的信息通过可见光

人民卫生出版社版权，侵权必究

间接转换成电信号。如非晶硅平板探测器和电荷耦合器件(charge coupled device,CCD)。其中,平板是指探测器的单元阵列采用薄膜晶体管(TFT)技术,制成外观似平板的探测器。

2. 摄影原理　根据DR影像接收器的类型不同,DR的成像原理有所不同。

(1) 非晶硒(a-Se)DR:非晶硒(a-Se)DR成像原理是当携带被照体信息的X线照射硒光电导层后,非晶硒层的导电特性发生变化,产生一定比例的电子-空穴对,该电子-空穴对在几千伏偏置电压形成的电场作用下被分离并反向运动,形成电流。电流的大小与入射X线光子的数量成正比,这些电流电荷无丢失或散落地被存贮在具有TFT的电容上(图2-2-6)。每个TFT形成一个采集图像的最小单元,即像素。每一个像素区内有一个场效应管,在读出控制信号的控制下,开关导通,把储存于电容内的像素信号逐一按顺序读出、放大、经过模数(A/D)转换器,电信号转化为数字信号,经工作站处理,数字信号被重建后形成数字图像。信号读出后,扫描电路自动清除硒层中的潜影和电容存储的电荷,为下一次曝光和转换做准备。

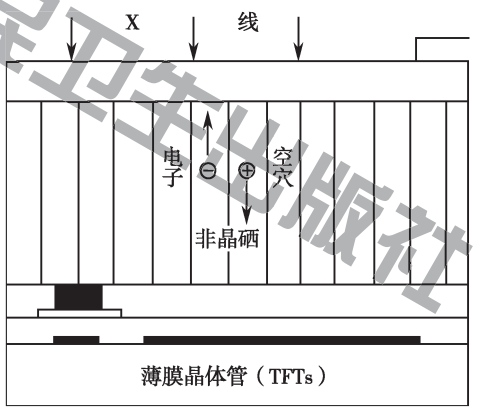

图2-2-6　非晶硒平板探测器的工作原理

其具体的工作流程如图2-2-7所示。

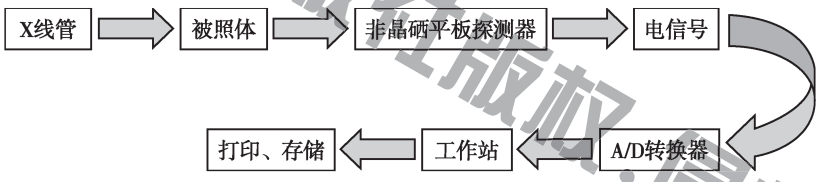

图2-2-7　非晶硒直接转换型DR的工作流程

(2) 非晶硅(a-Si)DR:非晶硅(a-Si)DR的成像原理是位于探测器顶层的CsI闪烁晶体将入射的透射线信息转换为可见光,可见光在针状CsI结晶内受外膜反射向底层方向传导,直接被非晶硅(a-Si)光电二极管吸收并转换成电信号,每一个像素的电荷量变化与入射的透射线强度成正比,在中央时序控制器的统一控制下,居于行方向的行驱动电路与居于列方向的读取电路将电荷信号逐行取出,并由转换为串行脉冲序列并量化,由A/D转换器转化为数字信号,经通信接口电路传送至工作站的图像处理器,形成X线数字图像。

非晶硅(a-Si)DR的具体工作流程如图2-2-8所示。

(3) CCD摄像机:CCD摄像机成像原理是X线曝光时,碘化铯闪烁晶体探测器将携带人体信息的透射线转换为可见光,采用阵列技术,在同一平面上近百个性能一致的CCD摄像机摄取荧光影像,通过光学传导系统,投射到小面积的CCD器件上并转换为电信号,再通过模数(A/D)转换成数字信号,进入计算机系统进行图像处理,将图像拼接,形成一幅完整的图像(如图2-2-9)。

目前,以CCD数字线成像的影像设备有:数字化胃肠X线机、常规摄影的数字化X线机以及具有动态成像的心血管造影X线机。

人民卫生出版社版权,侵权必究

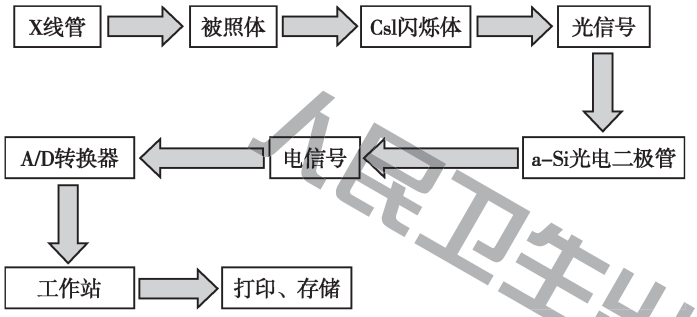

图 2-2-8 非晶硅间接转换型 DR 的工作流程

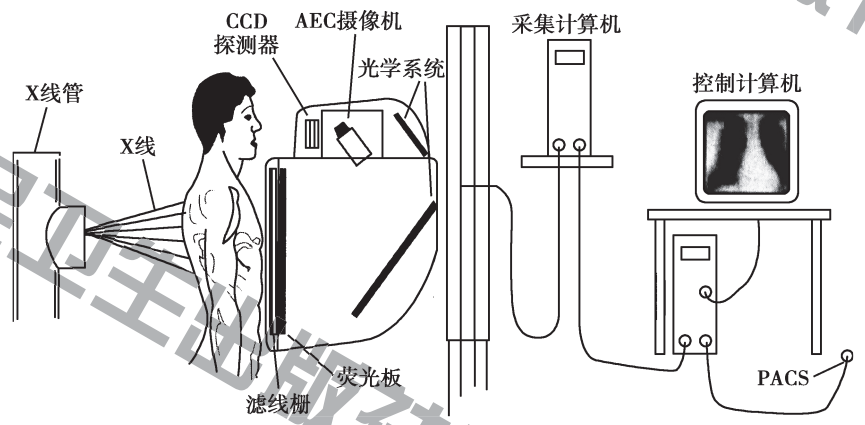

图 2-2-9 CCD 摄像机成像原理示意图

(4) 多丝正比电离室:多丝正比电离室的成像原理是X线管发射的锥形X线束经水平狭缝准直后形成了平面扇形X线束。通过患者的透射线射入水平放置的多丝正比室窗口,被探测器接收后,扫描器使X线管、水平狭缝及探测器沿垂直方向作均匀的同步平移扫描,到达新位置后再作水平照射投影;如此重复即完成了一幅图像的采集(图2-2-10)。多丝正比室的每根金属丝都与放大器相连,经A/D转换器数字化后,输入计算机进行图像处理。

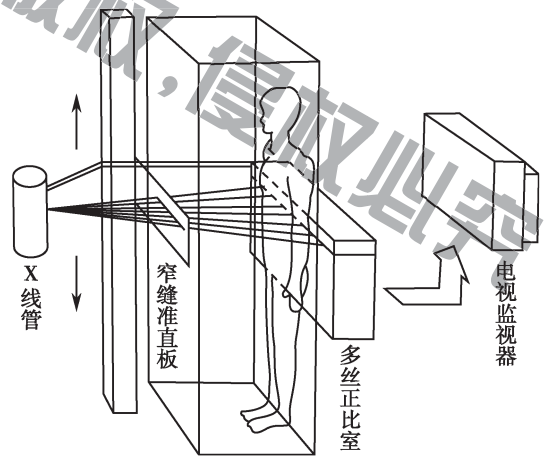

图 2-2-10 多丝正比电离室X线成像原理示意图

LDRD 系统的工作程序是在控制台准备工作就绪后,选好曝光条件,用鼠标按点采集功能,即开始一幅图像的扫描工作,整个扫描支架从定位由下向上运动采集影像数据,图像的每行曝光时间为 5~6 毫秒。X线管的射出窗口被屏蔽材料阻挡成一个水平缝隙,经过限束器使X线束在入射人体前的前准直器上形成一个约 200mm × 20mm 的窄条。再经前准直器上 1mm 的准直器缝隙,形成一个极窄的线状断面的扇形波束。当射线经人体后再经过一个约 1mm 的准直器缝进入 MWPC 探测系统,每根阳极连至一个计数器,记录X线光子所

人民卫生出版社版权,侵权必究

引起的计数脉冲。然后，把每个像素的统计数据（数字信号）高速传输至计算机，重建图像、变换处理和存储，从扫描到显示图像和存储在数秒钟内便可完成。

（二）特点

1. 它最突出的优点是分辨率高、图像清晰、细腻，医生可根据需要进行诸如数字减影等多种图像后处理，以期获得理想的诊断效果。

2. 该设备在透视状态下可实时显示数字图像，医生再根据患者病症的状况进行数字摄影，然后通过一系列影像后处理如边缘增强、放大、黑白翻转、图像平滑等功能，从中提取出丰富可靠的临床诊断信息，尤其对早期病灶的发现可提供良好的诊断条件。

3. 数字化X线机形成的数字化图像比传统胶片成像所需的X射线剂量要少，因而它能用较低的X线剂量得到高清晰的图像，同时也使病人降低了受X射线辐射的危害。

4. 由于它改变了已往传统的胶片摄影方法，可使医院放射科取消原来的图像管理方式，采用计算机无片化档案管理方法取而代之，可节省大量的资金和场地，极大地提高工作效率。此外，由于数字化X线图像的出现，结束了X线图像不能进入医院PACS系统的历史，为医院进行远程专家会诊和网上交流提供了极大的便利。另外，该设备还可进行多幅图像显示，进行图像比较，以利于医生准确判别、诊断。通过图像滚动回放功能，还可为医生回忆整个透视检查过程。

（李占峰）

第三节 普通X线摄影检查步骤与原则

为了使X线影像能准确反映被照体的形态结构，摄影前需调整好X线管、被照体与IR（或者暗盒、IP）之间的关系，设计好摄影位置。熟练掌握人体体表定位标志、人体解剖学及X线摄影学等方面的术语和专有名词是做好X线摄影工作的基础。

一、基本摄影体位与常用X线摄影体表定位标志

（一）解剖学体位

1. 解剖学姿势　又称标准姿势，人体直立，两眼平视正前方，两上肢自然下垂，掌心向前，两下肢并拢，足尖向前（图2-3-1，图2-3-2）。在X线摄影和影像诊断时，都是以标准姿势作为定位依据。

2. 解剖学基准轴与基准面　人体处于标准姿势时，有三根虚拟的轴线，这三根轴线分别通过人体上下方向、左右方向和前后方向，分别叫做人体垂直轴、冠状轴、矢状轴（图2-3-3）：

（1）垂直轴：自头部至足部的连线称为垂直轴，亦称人体长轴，其特征为与水平面垂直。

（2）冠状轴：人体左右两侧等高处的连线，即人体左右方向走行与水平面平行的水平轴。

（3）矢状轴：人体腹侧至背侧等高处的连线，即人体前后方向走行与水平面平行的水平轴。

（4）矢状面：沿前后方向将人体分成左右两部分的平面，称为矢状面；沿人体正中线上的矢状面称为正中矢状面。正中矢状面将人体分成左右相等的两部分，人体正中矢状面只有1个。

（5）冠状面：沿左右方向将人体分成前后两部分的平面称为冠状面，冠状面又称额状面。

（6）水平面：将人体分为上下两部分的平面称为水平面。头颅部分的水平面指沿两眼眶下缘与两外耳孔连线所构成的平面。

人民卫生出版社版，侵权必究

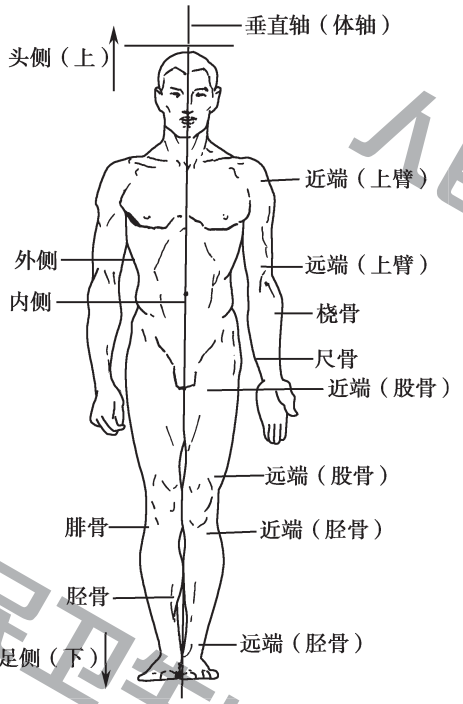

图 2-3-1 标准姿势正面观示意图

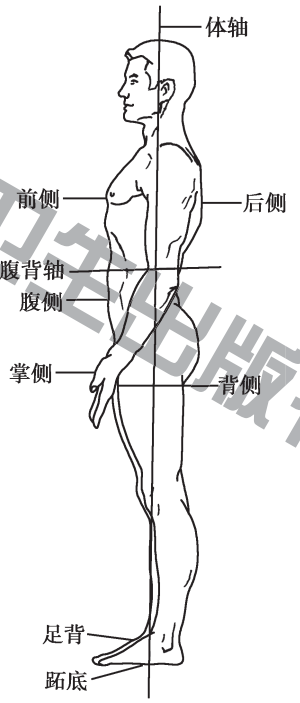

图 2-3-2 标准姿势侧面观示意图

3. 解剖学方位 在标准姿势下，描述人体结构间相对位置关系的术语。

（1）上和下：近头部者为上，近足部者为下。

（2）前和后：近身体腹面者为前（或称腹侧），近身体背面者为后（或称背侧）。

（3）内侧和外侧：近正中矢状面者为内侧，远离正中矢状面者为外侧。

（4）近和远：近心脏者为近端，远离心脏者为远端。

（5）浅和深：距体表近者为浅，距体表远者为深。

对于四肢来说，靠近尺骨者为尺侧，靠近桡骨者为桡侧；靠近胫骨者为胫侧，靠近腓骨者为腓侧；靠近跖骨上部为足背侧，靠近跖骨下部为足底侧。

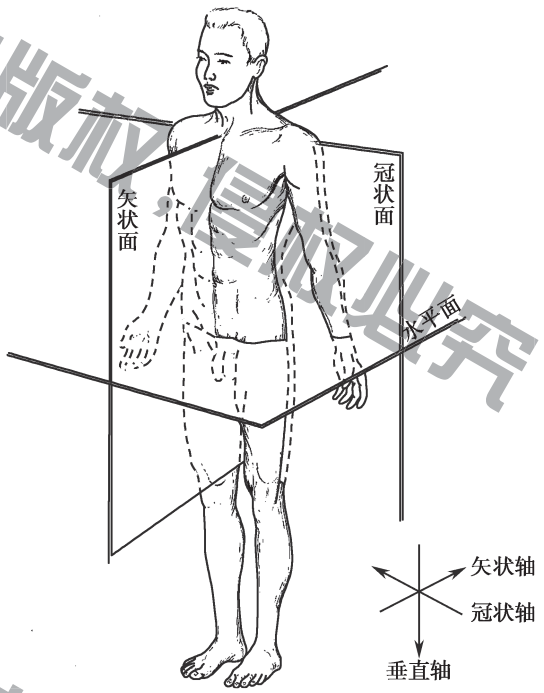

图 2-3-3 人体体轴和标准平面示意图

（二）常用X线摄影体表定位标志

体表定位标志点是指在人体的表面可以看到或扪及到的固定标志点，这些点与体内某些解剖部位或器官位置相对应，定位点之间的连线称为定位线。定位点与定位线是X线摄影体位设计的依据。

人民卫生出版社版权，侵权必究

1. 头颅摄影体表定位标志

(1) 听眶线：为外耳孔与同侧眼眶下缘间的连线。听眶线为解剖学的水平线，与解剖学水平面平行。

(2) 听眦线：为外耳孔与同侧眼外眦间的连线。与同侧听眶线约呈 12°。

(3) 听鼻线：为外耳孔与同侧鼻翼下缘间的连线。与同侧听眶线约呈 13°。

(4) 听口线：为外耳孔与同侧口角间的连线。与同侧听眶线约呈 23°。

(5) 听眉线：为外耳孔与眉间的连线。与同侧听眶线约呈 22°。

(6) 瞳间线：为两瞳孔间的连线。

2. 胸部摄影体表定位标志

(1) 胸骨颈静脉切迹位于胸骨上缘的凹陷处，平第 2 胸椎下缘高度。

(2) 胸骨角为胸骨柄与胸骨体的连接处，微向前凸，两侧与第 2 肋骨前端连接，平对气管分叉及第 4、5 胸椎椎体交界处。

(3) 剑突末端为胸骨最下端，平第 11 胸椎椎体高度。

(4) 肋弓构成胸廓下口的前缘部分，由第 8~10 肋骨前端分别与上位肋软骨相连形成，肋弓的最低点平第 3 腰椎高度。

(5) 锁骨中线为通过锁骨中点的垂线。

(6) 腋前线为通过腋窝前缘的垂线。

(7) 腋中线为通过腋窝中点的垂线。

(8) 腋后线为通过腋窝后缘的垂线。

3. 腹部摄影体表定位标志　腹部脏器体表定位，常采用“九分法”，即用两条水平线和两条垂直线将腹部分为 9 个区。上水平线为经过两侧肋弓下缘最低点的连线，下水平线为经过两侧髂嵴最高点的连线，两条垂直线分别为左锁骨中线与左腹股沟韧带中点的连线和右锁骨中线与右腹股沟韧带中点的连线。所分的 9 个区，上部为腹上区、左季肋区和右季肋区；中部为脐区、左腰区和右腰区；下部为腹下区、左髂区和右髂区。腹部主要脏器的投影见图 2-3-4、表 2-3-1。

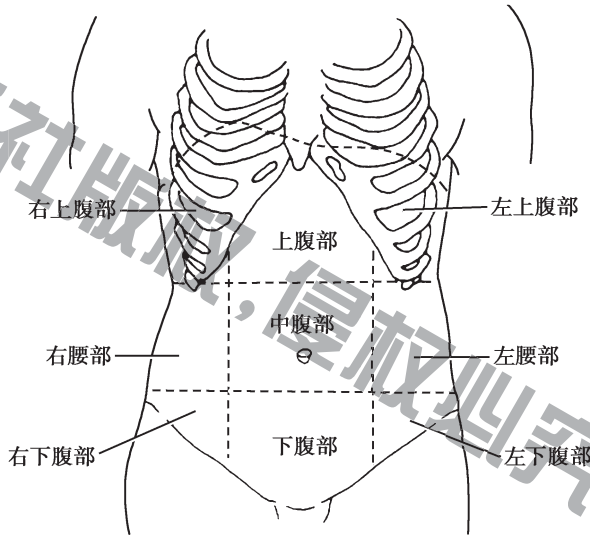

图 2-3-4　腹部九分法

表 2-3-1　腹部脏器的投影

右季肋区	腹上区	左季肋区
1. 肝右叶大部分	1. 肝右叶小部分，肝左叶大部分	1. 肝左叶小部分
2. 部分胆囊	2. 胃幽门及部分胃体	2. 胃贲门、胃底及小部分胃体
3. 部分右肾	3. 部分胆囊、胆总管、肝动脉和门静脉	3. 脾
4. 结肠肝曲	4. 十二指肠大部分	4. 结肠脾曲
	5. 胰腺头及体部	5. 胰尾
	6. 两肾上部及肾上腺	6. 部分左肾
	7. 腹主动脉及下腔静脉	

人民卫生出版社版权，侵权必究

续表

右腰区	脐区	左腰区
1. 部分胆囊 2. 右肾下部 3. 升结肠 4. 部分回肠	1. 胃大弯 2. 横结肠 3. 大网膜 4. 十二指肠小部分 5. 部分空回肠 6. 腹主动脉及下腔静脉 7. 双侧输尿管	1. 降结肠 2. 部分空肠 3. 左肾下部
右髂区	**腹下区**	**左髂区**
1. 盲肠 2. 阑尾 3. 回肠末端	1. 回肠袢 2. 膀胱 3. 子宫 4. 部分乙状结肠 5. 直肠	1. 大部分乙状结肠 2. 回肠袢

腹部进行X线摄影时，根据表2-3-1可了解到所摄脏器的大概范围，常用的体表定位标志还有：①胆囊底体表投影为右侧肋弓与腹直肌外缘交界处；②成人肾门约平第1腰椎高度，肾上极平第11胸椎下缘，肾下极平第2腰椎下缘；③膀胱位于耻骨联合上方。

4. 脊柱摄影体表定位标志　脊柱X线摄影时，可以借助与某些椎体相对应的体表标志作为中心X线的入射点或射出点，常用体表定位标志见表2-3-2。

表2-3-2　脊柱体表定位

部位	前面观对应平面	侧面观对应平面
第1颈椎	上腭	
第2颈椎	上腭牙齿咬合面	
第3颈椎	下颌角	
第4颈椎	舌骨	
第5颈椎	甲状软骨	
第6颈椎	环状软骨	
第7颈椎	环状软骨下2cm	颈根部最突出的棘突
第2、3胸椎间	胸骨颈静脉切迹	肩胛上角
第4、5胸椎间	胸骨角	
第6胸椎	双乳头连线中点（男）	
第7胸椎	胸骨体中点	肩胛下角
第11胸椎	胸骨剑突末端	
第1腰椎	剑突末端与肚脐连线中点	
第3腰椎	脐上3cm	肋弓下缘（最低点）
第4腰椎	脐	髂嵴
第5腰椎	脐下3cm	髂嵴下3cm
第2骶椎	髂前上棘连线中点	
尾骨	耻骨联合	

5. 四肢摄影体表定位标志

（1）尺骨茎突为前臂近腕部内侧的突起。

人民卫生出版社 人民卫生出版社版权，侵权必究 人民卫生出版社

(2) 桡骨茎突为前臂近腕部外侧的突起。
(3) 尺骨鹰嘴为肘关节背侧的突起。
(4) 肱骨内上髁为肘关节内侧的突起。
(5) 肱骨外上髁为肘关节外侧的突起。
(6) 肱骨大结节为位于肩峰外下方的突起。
(7) 锁骨为横向位于胸廓前上方可触及到的内低外高的骨骼。
(8) 肩峰为肩胛冈外上方的突起。
(9) 肩胛骨喙突为肩峰前内下深按可扪及到的突起。
(10) 肩胛下角位于肩胛骨的最下端,与第7胸椎下缘等高。
(11) 内踝为小腿远端踝关节内侧的突起。
(12) 外踝为小腿远端踝关节外侧的突起。
(13) 胫骨粗隆为小腿近端胫骨前缘的突起。
(14) 髌骨为膝关节前面可活动的骨骼。
(15) 股骨内上髁为股部远端膝关节内侧的突起。
(16) 股骨外上髁为股部远端膝关节外侧的突起。
(17) 髂嵴为髂骨最高位置处的突起,平第4腰椎高度。
(18) 髂前上棘为髂骨前上方的突起,平第2骶椎高度。
(19) 股骨大粗隆为股骨外上方的突起,平耻骨联合高度。

(三) 常用X线摄影体位

1. 常用体位

(1) 站立位:被检者身体直立,垂直轴与地面垂直的体位称为站立位。
(2) 仰卧位:被检者仰卧于摄影床面上的体位称为仰卧位。
(3) 俯卧位:与仰卧位相反。
(4) 侧卧位:被检者身体矢状面与摄影床面平行的体位称为侧卧位。左侧靠近床面时称为左侧卧位,右侧靠近床面时称为右侧卧位。
(5) 斜位:身体的冠状面与IR呈一定角度的体位称为斜位。
(6) 轴位:身体矢状面与IR垂直,X线中心线与身体或器官长轴平行投射。
(7) 侧卧水平正位:指被检者侧卧于摄影床面上,X线中心线与地面平行经身体前至后面或后至前面呈水平投射的体位。
(8) 仰卧水平侧位:指被检者仰卧于摄影床面上,X线中心线与地面平行经身体一侧至另一侧呈水平投射的体位。

2. 特殊体位

(1) 穿胸位:当肱骨上段骨折为了查看其对位对线的一种摄影体位。被检者立位患肢靠近胸片架,健侧上肢抱头,身体稍向前,使身体冠状面与IR呈75°,IR上缘包括肩峰。
(2) 前弓位:为胸部摄影时的一种特殊体位,X线中心线水平投射,摄片时被检者胸部前弓,如后背上部靠近探测器,X线从被检者前方射至后方为前后方向前弓位;如前下胸部靠近探测器,X线中心线从被检者后方射至前方为后前方向前弓位。
(3) 蛙形位:为髋关节摄影时的一种特殊体位,被检者仰卧,探测器在下,类似青蛙双下肢姿势。
(4) 功能位:用X线摄片来观察人体某些组织的功能,如颞颌关节的张口位、闭口位等。

人民卫生出版社版权,侵权必究

(四) 常用X线摄影方向与位置

1. 摄影方向　摄影方向是指X线摄影时,中心线投射于被检肢体的方向。

(1) 矢状方向有前后方向和后前方向

1) 前后方向:X线自被检者前方射入后方射出的方向,头部也叫额枕方向。

2) 后前方向:X线自被检者后方射入前方射出的方向。

(2) 冠状方向有左右方向和右左方向

1) 左右方向:X线自被检者身体左侧射入右侧射出的方向。

2) 右左方向:X线自被检者身体右侧射入左侧射出的方向。

(3) 斜方向有前斜位方向和后斜位方向

1) 左前斜位:X线自被检者身体右后方射入左前方射出的方向。

2) 右前斜位:X线自被检者身体左后方射入右前方射出的方向。

3) 左后斜位:X线自被检者身体右前方射入左后方射出的方向。

4) 右后斜位:X线自被检者身体左前方射入右后方射出的方向。

(4) 轴方向有上下方向和下上方向

1) 上下方向:X线自上而下的投射方向。

2) 下上方向:X线自下而上的投射方向。

(5) 切线方向　X线中心线与被检肢体局部边缘相切的投射方向。

2. 摄影位置

(1) 前后位:胶片置于被检部位的背侧,X线呈矢状方向由被检部位的前面射入后面射出到达胶片的摄影位置称为前后位。

(2) 后前位:胶片置于被检部位的前面,X线呈矢状方向从被检部位的后面射入前面射出到达胶片的摄影位置称为后前位。

(3) 侧位:胶片置于身体的一侧,X线呈冠状方向从身体的另一侧射入一侧射出到达胶片的摄影位置称为侧位。身体左侧靠近胶片称为左侧位,身体右侧靠近胶片称为右侧位。

(4) 右前斜位:被检者身体的右前部靠近胶片(冠状面与胶片呈一定角度),X线从被检部位的左后方射入右前方射出到达胶片的摄影位置称为右前斜位,在胸部摄影中也称第一斜位。

(5) 左前斜位:被检者身体的左前部靠近胶片(冠状面与胶片呈一定角度),X线从被检部位的右后方射入左前方射出到达胶片的摄影位置称为左前斜位,也称第二斜位。

(6) 左后斜位:被检者身体的左后部靠近胶片(冠状面与胶片呈一定角度),X线从被检部位的右前方射入左后方射出到达胶片的摄影位置称为左后斜位。

(7) 右后斜位:被检者身体的右后部靠近胶片(冠状面与胶片呈一定角度),X线从被检部位的左前方射入右后方射出到达胶片的摄影位置称为右后斜位。

(8) 切线位:指X线中心线与器官或病灶的边缘相切,并与IR垂直的摄影方法。

二、患者检查前准备与沟通

(一) 准备

1. 随身物品处理　患者应脱去检查部位厚层的衣服及影响X线穿透的物品,如发夹、金属饰物、膏药、敷料等,以免影像受到干扰。

2. 呼吸训练　对于不同呼吸方式,摄影技师在摆放好摄影位置后要对病人进行呼吸方

人民卫生出版社版权,侵权必究

式训练，以保证病人在曝光时处于正确的呼吸方式。

3. 腹部检查准备　除急腹症外，腹部摄片前应清洁肠道，以免气体或粪便影响摄片效果。

（二）沟通

影像技师在不同的场合下尽量使用安慰性、鼓励性、劝说性、指令性语言让被检者配合接受检查。

三、X线摄影步骤和原则

（一）X线摄影步骤

1. 登记、编号　接到受检者后，首先应阅读检查申请单。确认受检者的姓名、性别、年龄、检查项目以及临床检查的所有信息，进行本部门的项目登记和编号，并对检查的注意事项给予受检者或家属以适当的解释和说明。

2. 分诊　登记结束后引导受检者到达指定候诊区域等待检查。

3. 摄片　请受检者本人或家属帮助脱掉和摘掉影响X线检查的衣服和饰物，依据受检者和X线检查要求，选择适当尺寸的X线胶片，并标明片号、摄影日期和方位（左或右）。按检查要求，摆放X线摄影体位，并进行呼吸方式训练，摆放摄影位置时，要考虑受检者实际情况，尽量使其舒适，避免X线检查期间移动，必要时请受检者家属协助固定被检肢体，调整照射野和焦-片距，并固定X线管和摄影床面。此外，应做好患者及家属的射线防护。

4. 图像处理　主机工作站显示患者检查图像信息后，对得到的图像进行各种图像后处理，包括左、右标记、窗宽、窗位、对比度、锐利度，图像的放大、缩小、翻转等。图像质量符合CR、DR图像诊断标准，然后发往工作站进行胶片打印，发送时应再次核对患者信息。

5. 图像打印　根据需要进行选择单幅、双幅或多幅方式以及打印张数后进行打印。

（二）X线摄影原则

X线检查原则包括对摄影设备的应用原则和对被检者的操作原则，这是X线摄影必须遵循的原则。

1. 大、小焦点选择原则　在X线管容量规格允许负荷的前提下，应尽量选用小焦点，减小几何模糊，提高照片影像的锐利度。一般对于较薄肢体（如四肢）和不易活动，且照射野比较小的部位（如乳突）摄影时，应选择小焦点摄影；对于较厚肢体（如头颅、腹部、脊柱）和呼吸不易控制的部位（如胸部）进行X线摄影时，则应选用大焦点摄影。若采用高千伏摄影技术，也可选用小焦点进行摄影。

2. 滤线设备应用原则　滤线设备有滤过板和滤线器两种。滤过板厚度及材料的选择要根据X线管管套本身的固有滤过和所使用的管电压值而定。一般情况下，X线管管套本身的固有滤过为0.5~1.0mm铝当量，在中、大型X线机，使用60~70kV管电压进行摄影需采用1.0mm附加铝滤过板，80~130kV管电压摄影采用1.5~3mm附加铝滤过板。被检肢体厚度超过15cm或应用60kV以上管电压进行摄影时，应使用滤线器摄影技术。使用滤线器摄影时，必须熟悉所用滤线器的特性及使用注意事项。

3. 焦-片距和肢-片距选择原则　为了减小影像失真及模糊度，在X线摄影时，焦-片距选择的原则是在X线管负荷量允许的情况下，尽量增大焦点与IR之间的距离。一般四肢摄影时，焦-片距取75~100cm；胸部X线摄影，焦-片距为150~180cm，心脏X线摄影，焦-片距为180~200cm，婴幼儿胸部较薄，焦-片距可减少至100cm；腹部等应用摄影床下滤线栅进行X

人民卫生出版社版权，侵权必究

线摄影时，焦-片距取90~100cm；肢-片距选择原则，应尽量使被检者肢体靠近并且平行IR。

4. X线中心线和斜射线应用原则　X线中心线应用的一般原则是：X线中心线经过被检部位的中心，垂直于被检部位和IR。但有时为了避免影像过度重叠，可在不改变被检者体位的情况下，将X线中心线倾斜一定的角度（如胸骨后前位）进行摄影。有时为了观察局部结构与其他组织的关系，可让X线中心线通过被检部位的局部组织（并非被检部位的中心）垂直射入IR（如头颅切线摄影）。斜射线是X线束的重要组成部分，摄影时除了利用好X线中心线之外，还要充分利用斜射线。例如手的后前斜位摄影时，可利用中心线对准第5掌骨头，利用斜射线使掌指骨成像，减少掌骨的重叠。

5. 屏-片组合原则　应用增感屏与胶片进行普通X线摄影时，必须注意增感屏与胶片必须匹配使用，其匹配含义为增感屏的发光光谱应与胶片的吸收光谱相吻合。

6. 曝光条件选择原则　X线摄影时，摄影参数比较多，除曝光条件（mAs、kV、摄影距离）外、还有屏-片组合的选择和滤线设备的选择等，可以进行主观调整的就是曝光条件。曝光条件选择原则是：对于摄取部位薄、密度低、易固定的组织时，宜采用小mA、长时间摄影；部位厚、密度高宜采用高kV摄影技术，以获得较多的影像信息，尽可能减少被检者的吸收剂量，同时为了提高影像对比度，必须充分利用消除散射线装置。对于不易固定的组织，外伤病人、危重病人以及婴幼儿进行X线摄影时，应尽量缩短曝光时间。一般来说，曝光条件必须根据被检者的年龄、病情、被检肢体的解剖结构以及临床对照片影像的特殊要求等进行选择。

7. 呼吸方式运用原则　呼吸运动能导致某些部位发生移动，使影像产生运动模糊。因此，为显示最佳影像效果，对不同部位的摄影可采用不同的呼吸方式。

（1）平静呼吸不屏气曝光方式：一般应用于上肢、下肢各部位摄影，其理由是这些部位受呼吸运动影响很小。

（2）平静呼吸下屏气曝光方式：一般应用颈部、头部和心脏等部位摄影，其理由是呼吸运动会导致这些部位产生运动模糊。

（3）深吸气后屏气曝光方式：一般应用肺部及膈上肋骨摄影，其理由是深吸气后屏气，肺内含气量增加，使影像对比度增加，同时膈肌下降，肺野及肋骨暴露较多。

（4）深呼气后屏气曝光方式：一般应用腹部、膈下肋骨摄影、肺大疱、气胸病人的检查，其理由是深吸气再呼出后屏气，可使肺内含气量减少，两侧 膈肌上升，腹部厚度变薄，降低照射条件。另外，血液中含氧量增加，有利于较长时间内屏气。

（5）均匀连续的浅呼吸方式：一般应用胸骨正位摄影，其理由是此种呼吸运动可使近胶片的胸骨不动或活动度很小，而与之重叠的其他组织因呼吸运动使其影像模糊，从而衬托胸骨的影像。

（李占峰）

第四节　X线图像处理

一、图像信息内容及标记

（一）标记内容

X线照片是重要的临床诊断资料之一，是医疗、教学、科研及进行伤残鉴定的依据，摄影时必须在照片上清楚地做好各种标记。X线照片标记，传统以铅字标记法为主，随着计算机

人民卫生出版社版权，侵权必究

技术在医学影像学中应用，目前CR及DR技术的照片标记是用键盘直接输入的方法。

1. 标记内容　X线照片标记的基本内容有X线片号、序号、摄影日期以及检查部位的方位等，除此之外，医疗机构名称及被检者的姓名、性别和年龄等也是X线照片的标记内容。

(1) X线片号及序号：X线片号是按照被检者的就诊先后次序编排的数字号码，而序号则是同一被检者摄取两张以上以及在不同的时间所摄取的X线片的数字号码，每一位被检者在同一个医疗机构只占一个X线号，同一日期内所摄不同位置的照片或不同日期内所摄的照片，则用不同的序号标明。

(2) 摄影日期：每张X线照片上均需标明摄影日期，必要时标明摄影时间(现在CR、DR机器都自动标注日期、时间)。

(3) 被检肢体的方位：用上、下、左、右、内、外等标记，表明所摄组织器官的部位。

(4) 医疗机构名称：医疗机构名称使用全称或简称或汉语拼音或英文缩写。

(5) 被检者姓名：被检者姓名采用全称或汉语拼音或英文。

(6) 其他标记：X线检查时，有一些情况需要做特殊标记，如新生儿先天性肛门闭锁摄影应标明肛门位置等，这些标记有助于X线影像的诊断。

2. 标记方法

(1) 铅字法：铅字法标记是利用铅的原子序数高，吸收X线能力强的特点，用铅制成标记清晰地显示在X线照片上。由于铅标记制作容易、放置简单，故是目前中小型医疗单位常用的标记方法之一。铅字标记有“正放”与“反放”之分，所谓“正放”是指铅字面向X线管的放置方法，反之为“反放”。常规X线照片标记方法为：

1) 正位片：前后位片“正放”，后前位片“反放”。

2) 侧位片：胸部、腹部侧位摄影，照片标记一律“反放”，方位标记以近片侧为准，即左侧靠片时放置“左”字，右侧靠片时放置“右”字。四肢侧位摄影，标记“反放”。

3) 斜位片：根据X线穿过方向而定，后前斜位时“反放”，前后斜位时“正放”。

4) 轴位片：下上方向时“正放”，上下方向时“反放”。

(2) 键盘直接输入法：利用电子计算机进行图像处理的“数字”影像技术，照片标记是利用键盘将X线片号、被检者姓名、性别和年龄等照片标记内容输入到计算机内，经计算机处理后清晰显示在照片上。

在进行X线摄影后，如果发生未做任何标记现象，应及时采取辅助法，其做法是用蓝、黑色墨水将X线片号及摄影日期等基本标记内容书写在X线照片无银盐沉积的透明区。这种方法也可用于点片后的标记处理。

3. 标记放置

(1) 胸部照片铅字标记：胸部正位片标记，横放于IR上缘，颈部两侧(图2-4-1)，胸部侧位片标记，置于胸部前上方，且平行于身体长轴。

(2) 腰椎照片铅字标记：正位片标记应置身体外侧，侧位片标记应置身体腹侧，且平行于身体长轴(图2-4-2，图2-4-3)，腹部正、侧位片标记放置参照腰椎正、侧位片放置方法。

(3) 四肢照片铅字标记：正位片置于被检肢体外侧，

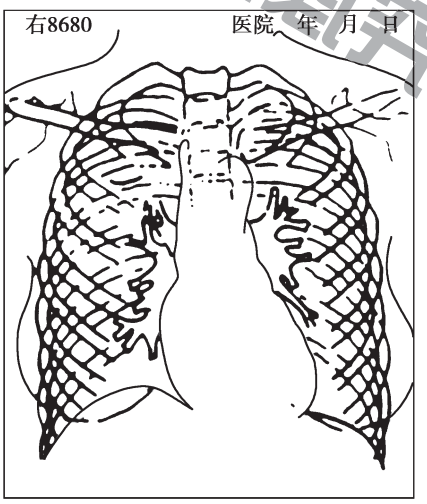

图2-4-1　胸部正位片标记位置

人民卫生出版社

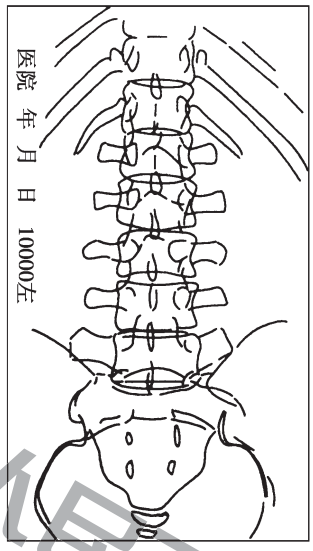

图 2-4-2 腰椎正位片标记位置

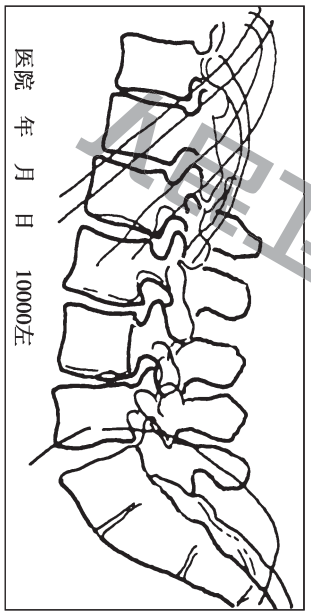

图 2-4-3 腰椎侧位片标记位置

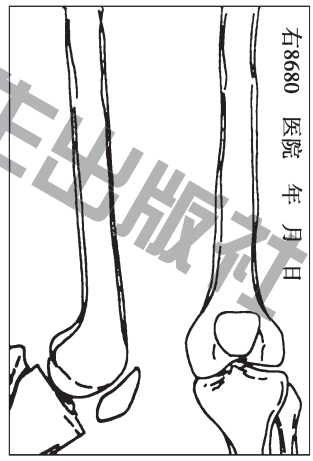

图 2-4-4 股骨正、侧位片标记位置

侧位片置于被检肢体后方，标记应与肢体长轴平行；正、侧位片摄于同一张胶片上时，铅字标记只放在正位照射野内即可（图 2-4-4）。

（4）头颅照片铅字标记：无论胶片是横放还是竖放，铅字标记均放于 IR 下方（与身体长轴垂直）（图 2-4-5，图 2-4-6）。

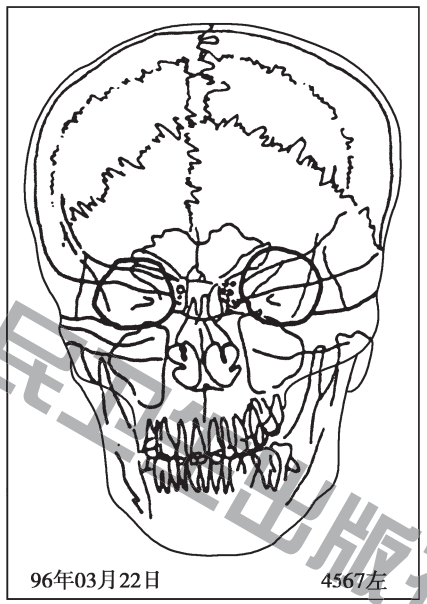

图 2-4-5 头颅正位片标记位置



图 2-4-6 头颅侧位片标记位置

人民卫生出版社版权，侵权必究

二、照片处理与打印

(一) 照片图像处理

常用的医学数字图像处理技术有:图像增强、图像运算、图像变换、图像分割及图像重建等。

1. 图像增强　图像增强是增强图像中某些有用信息,削弱或去除无用信息。如:增强图像对比度、提高信噪比、强调组织边缘等。

2. 图像运算　图像运算分为代数运算和几何运算。

图像代数运算是指对两幅或两幅以上的图像进行加、减、乘、除运算,处理的基本单位是像素,通过运算改变像素灰度值,但不改变像素之间的相对位置关系。

图像几何运算是指对图像进行缩放、平移、旋转、错切、镜像等改变像素相对位置的处理。

3. 图像变换　图像变换是指将图像转换到频率域或其他非空间域的变换域中进行处理。

4. 图像分割　图像分割是按照某种原则将图像分成若干个有意义的部分,使得每一部分都符合某种一致性要求。

5. 三维重建　三维图像重建是指利用获得的连续二维断层图像信息,按照体绘制、面绘制等运算方法,重建出反映组织三维信息的三维影像。面绘制适于重建单个脏器组织,重在显示组织外观形态和空间结构,但不描述组织内部信息,信息利用率较小。临床常用的面绘制有表面阴影显示(SSD)。体绘制适于多个脏器组织的重建,尤其对于相互包含的多重组织显示效果较好,其算法充分利用图像数据,反映的诊断信息更多。临床常用的体绘制有最大密度投影(MIP)、容积再现(VR)等。

(二) 照片冲洗与打印

1. 手工冲洗　X线照射到胶片后,胶片感光后经显影、定影、水洗、干燥四个步骤完成冲洗。

2. 自动洗片机　自动洗片技术改善了工作条件,提高工作效率,还可以保持恒定的显影效果,使X线摄影条件标准化、自动化,减少照射剂量,提高影像质量。

考点提示

自动洗片机

(1) 自动洗片机的种类

1) 按冲洗速度分类:有3分钟洗片机,90秒洗片机,最快45秒洗片机。

2) 按冲洗容量分类:按冲洗10×12胶片为标准,有小型(台式)60张/小时、中型130张/小时及大型500张/小时。

3) 按结构可分为压力室结构洗片机:利用喷管将显、定影液加压喷在胶片表面。"U"形槽式结构洗片机:将显影液和定影液放在"U"形槽内(图2-4-7)。

(2) 自动洗片机的安置方式:自动冲洗机的安置方式大体分三种:

1) 全明室安置:即自动冲洗机全部安置在明室内,但它与特定的多幅胶片、存储IR相匹配使用。

2) 半明室安置:即自动冲洗机的输入胶片侧在暗室内,其余大部分在明室内。冲洗后的照片直接在明室收取。

人民卫生出版社版权,侵权必究

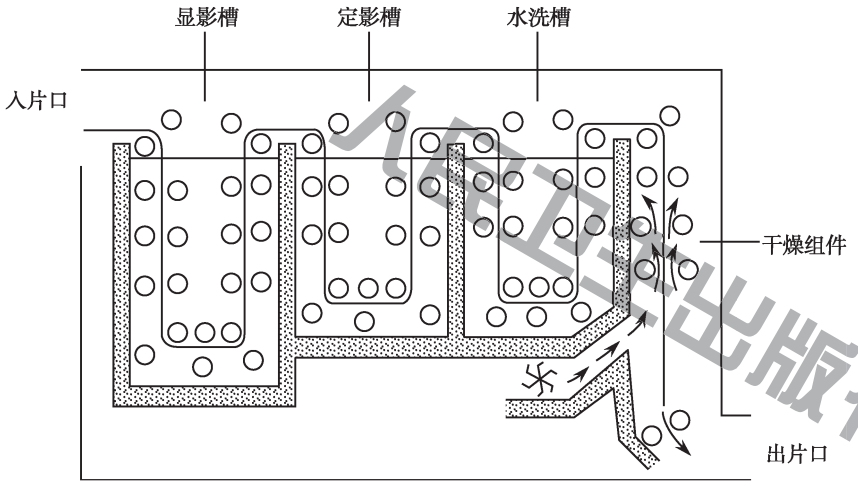

图 2-4-7 “U”形槽式结构示意图

3）整机配套连接：一些特定的机型与X射线机配套连接，胶片经曝光后，由自动传片系统送入与X射线机密封连接的自动冲洗机的输入口。

（3）自动洗片机的组成：自动洗片机由许多系统组成，包括胶片输送系统、控制系统、温度控制系统、循环系统、补充系统及干燥系统组成等。

1）输送系统：它的作用是把胶片安全地按顺序通过每一个处理程序。另一个重要功能是保证胶片移动速度恒定协调，并且可以控制。显影、定影、水洗和干燥的时间均取决于输片的速度。

2）控制系统：其功能有：第一张胶片进入机内后，经延时发出一信号，提示可送入第二片，防止两片重叠；节能，长时间不冲片时，通过自动延时将加热器和风机电路切断或维持一组低温加热，有的同时断掉供水。保证了电、水能源不必要的消耗，称为待机状态。

3）温控系统：自动冲洗机循环速度确定后，显影、定影时间就是恒定的。为保证冲片质量，显影温度也必须恒定。显影温度控制系统就是要使显影液的温度控制在一个预置温度的恒定状态。理想的显影温度是33~35℃，允许波动温差为 ±0.3℃。

4）循环系统：机器在工作时，显影槽、定影槽及水洗槽内的溶液各自保持循环状态。其功能为：搅拌溶液加速显影和定影的进程；保持槽内药液分布化学成分相同；使槽内药液的温度维持平衡；滤清药液的反应颗粒及其他化学杂质，保持其活性；水洗循环的目的是以流动清水充分洗涤照片中残留的定影液。

5）补充系统：胶片冲洗时，吸收一定量的溶液并在乳剂中发生化学反应，使显影液和定影液的活性降低，药液量减少。这种情况持续下去会使照片密度降低，对比不良。为保持显、定影药液的稳定和维持药液容积，自动冲洗机内设有自动补充系统。

6）干燥系统：干燥系统主要是提供热风吹向经过充分水洗的胶片表面，使其迅速烘干。该系统主要包括发热元件、送风设备、干燥管道和温度检测器等。

（4）自动洗片机的工作过程：自动洗片机的核心部分是辊轴，辊轴成对或成组并行紧密排列，相互间依靠支架支撑，分别构成几组。所有的辊轴都相互联系，以同一电机为动力，在电机驱动下进行同步协调的运转。当胶片从输入口送至第一对辊轴之间时，胶片便借助辊轴间的挤压力和旋转引力将其向前推进，送到第二对辊轴间；同样，第二对辊轴继续将胶片

人民卫生出版社 版权所有 侵权必究

向前推进输送到第三对辊轴间以此类推，最后将胶片从输出口送入收片箱。胶片在运行中的转向依靠带有一定曲度的导向板完成。在胶片输送过程中，依次通过显影槽、定影槽、水洗槽和干燥室，从而完成了从冲洗到干燥的全部处理过程。

自动冲洗的显影套液和定影套液的工作原理与手洗显、定影原理是一样的。但由于自动冲洗套药冲洗时间缩短，温度高，对显影液和定影液配方有特别的要求，例如，为了加快显影速度，需要提高显影温度，同时要加强促进剂的作用，提高溶液的pH，所以要使用氢氧化钠，与此相适应的是套液中必须增加有机防灰雾剂等成分来降低灰雾度。

(5) 自动洗片技术的优缺点

1) 优点：相对于手工冲洗方式来说，自动洗片技术的优点包括：①胶片冲洗效果稳定一致，照片质量好，避免人工操作中人为的差异；②促进X线摄影条件规范化、自动化、减少照射剂量；③胶片处理时间短，速度高，暗室加工效率高；④操作中手不接触药液，避免污染胶片的可能性；⑤为照片质量控制与管理提供了可能性；⑥减少了暗室人工的劳动强度，改善了工作环境；⑦减少药品处理程序，由药品污染胶片的机会减少。

2) 缺点：相对于手工冲洗方式来说，自动洗片技术的缺点包括：①价格高；②管理水平要求高；③有出现机械、电气故障的可能性，故障损耗费用大；④冲洗标准化，通融性差。

3. 数字打印技术　数字图像打印技术早期始于激光打印机(又称激光照相机或激光成像仪)，是20世纪80年代中期兴起的一种数字化硬拷贝成像设备，1994年又开发出了干式打印机，它的问世为胶片成像技术开辟了新的途径，从而大大提高图像的质量。现已被广泛应用于各种数字成像设备的图像记录中，如CT、MRI、DSA、CR、DR等。数字图像打印装置尚无统一明确的分类标准。一般分为热敏打印和激光打印两大类。

(1) 热敏打印：热敏打印是一种使用炭黑记录影像信息的影像处理技术。整个操作过程可在明室下完成，使用的胶片是一种不含卤化银的专用胶片，又称干式热敏胶片。不需化学处理，无环境污染，主要依靠热力头打印成像，故称直接热敏打印成像。

1) 热敏打印机的基本结构：热敏打印机结构主要包括如下部分(图2-4-8)。①片盒部：是胶片IR装卸的地方。储片盒可装100张胶片，该胶片不具有感光性，装片完全在明室下操作。②输片部：包括取片和输片。取片采取吸盘方式，通过吸盘及机器运动，将IR内的胶片吸起并送到输片辊轴，再通过输片辊轴把胶片送到记录部，再继续送到出片口。③清洁部：在记录部前面安装有一种带有黏性的辊轴。当胶片通过该辊轴时，即将附着在胶片表面的灰尘清除掉，故称此轴为清洁辊轴。④记录部：这是干式热敏打印机的关键部分，胶片在此部打印成像。包括高精度驱动马达，材料优质的压纸卷筒和高品质的热力头。⑤信号处理系统：该系统是干式打印机的核心。信号处理全部由计算机完成。其功能是信号的传输、存贮、处理、修正等。⑥控制部分：通过操作面板、控制打印程序及各项操作指令。

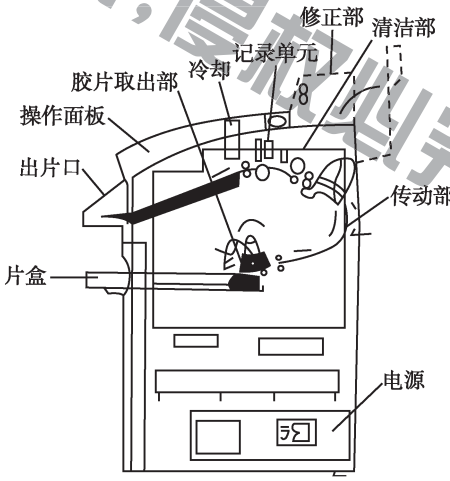

图2-4-8　热敏打印结构示意图

2) 热敏打印机的成像原理：干式热敏打印机利用热力头打印技术成像。热力头能把电

力转变成热力，在热敏胶片上进行打印如图2-4-9所示。热敏胶片是一种非银盐性片，胶片的感热层（成像层）内含有显色剂的微型胶囊和显色剂乳化剂，靠黏合剂散布在胶片支持体上。通过热力头加热，使微型胶囊壁变成透过性，显色剂进入胶囊与发色剂起反应而发色，反应量与加热温度成对应关系。发色后胶囊内温度会冷却，而使微型胶囊又重新变成非透过性，停止发色反应。反应后形成的图像保留于胶片中仍被微型胶囊隔离，未受热的胶囊保持原状。这种利用热反应微型胶囊记录系统称“微型隔离技术”（MI技术）（图2-4-10）。在热力头内装有数千个微小发热源，每个发热源受一个集成电路控制，在很少的电力下即能发热。通过控制电力脉宽，就控制了放电时间，从而决定每点的影像密度。

考点提示

热敏打印原理



图2-4-9 热力头工作原理示意图

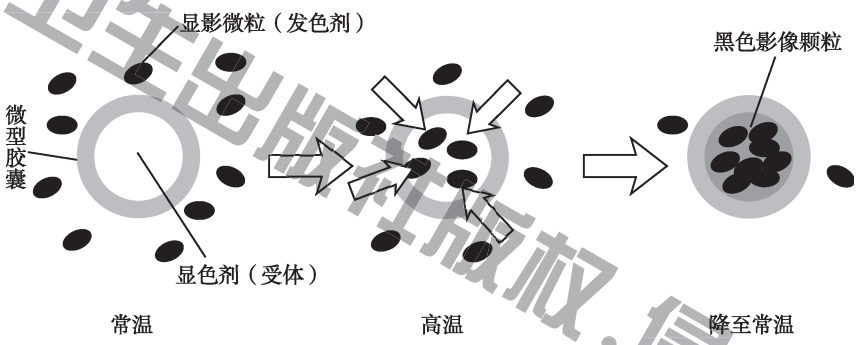

图2-4-10 热敏打印成像原理示意图

（2）干式激光打印

1）激光打印机分类：①按激光的光源分类：可分为医用氦氖激光打印机和医用红外激光打印机两类。以氦氖激光器（又称气体激光器）作为光源的称为氦氖激光打印机，它所产生的光谱波长为633nm，具有衰减慢、性能稳定的优点。以红外二极管激光器（又称半导体激光器）作为光源的称红外激光打印机。它所产生的激光光谱波长为670~830nm，具有电注入、调制速率高、寿命长、体积小、使用方便的优点。由于两种激光器所产生的波长不一样，因此，在临床应用时，必须选择与激光波长相匹配的红外胶片或氦氖胶片，才能保证照片影像质量，且两者不可代替使用。②按胶片处理方式分类：可分为湿式打印机和干式打印机两类。经激光感光后的胶片需经显影、定影、水洗处理后方可成像的设备称为湿式打印机，不经过显影、定影、水洗等处理而直接打印成照片的设备称为干式激光打印机。

2）干式激光打印机基本结构：干式激光打印机见图2-4-11。主要由激光打印系统、胶片传送系统、信息传递与存储系统、控制系统及其他配件等几部分组成，如图2-4-12所示。

①激光打印系统：包括激光发生器、调节器、发散透镜、多角光镜、聚焦透镜、高精度电机及滚筒等。其作用是完成激光扫描使胶片曝光。②胶片传送系统：包括送片盒、收片盒、吸盘、

人民卫生出版社版权，侵权必究



图 2-4-11 干式激光打印机的外观图

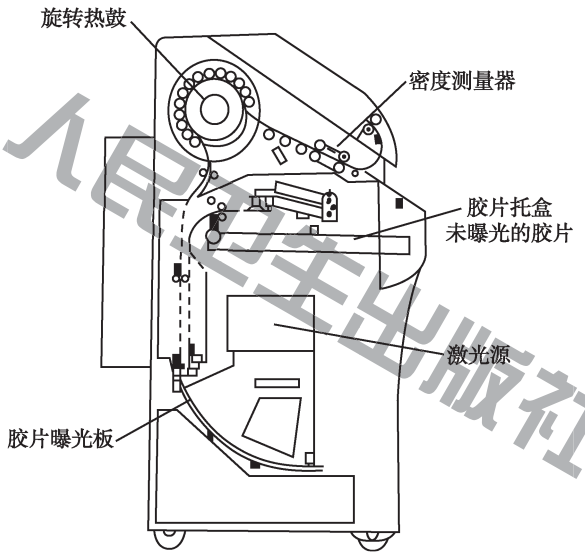

图 2-4-12 干式激光打印机基本结构图

辊轴、电机及动力传动部件等。其功能是将要曝光的胶片从送片盒内取出，经过传动装置送到激光扫描位置。再把已曝光的胶片传送给收片盒或直接传送给自动冲洗机的输片口。③信息传递与存储系统：此系统包括电子接口、磁盘及光盘、记忆板、电缆或光缆以及A/D转换器、计算机等。它的主要功能是将主机成像装置采集到的图像信息，通过电缆及电子接口、A/D转换器输入到存储器进行激光打印。电子接口分视频接口和数字接口。一台激光打印机可以连接数台成像设备，根据成像设备的输出情况选择不同的接口，以接受视频或数字图像数据。为了保证多机输入同时进行，激光打印机内装有硬磁盘或光盘，以缓冲进入的图像进行打印排队，确保连续图像输入和图像打印无锁定的进行（图2-4-13）。④控制系统：包括键

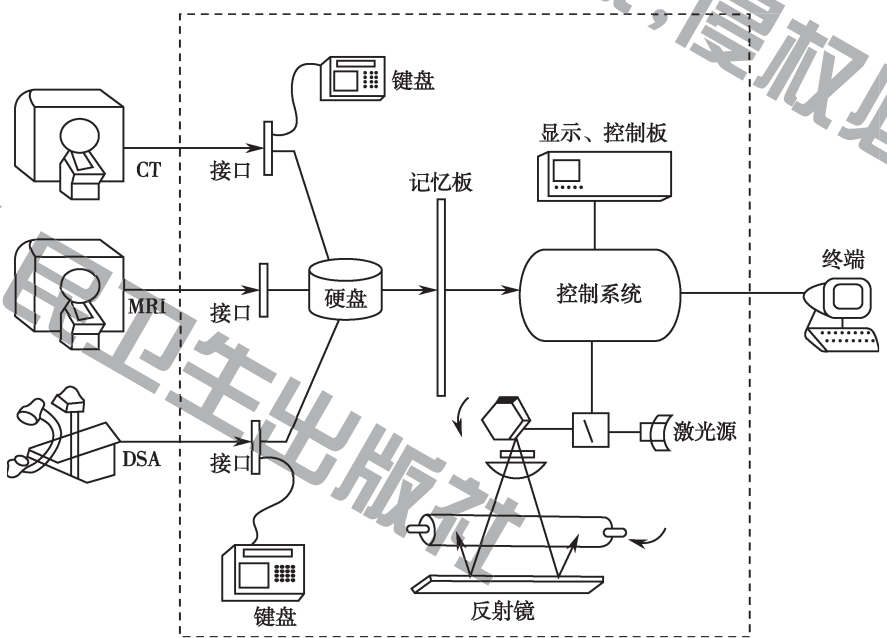

图 2-4-13 激光打印机基本结构示意图

人民卫生出版社 版权所有，侵权必究

盘、控制板、显示板以及各种控制键的按钮。用来控制激光打印程序、格式选择、打印张数选择及图像质控调节等。⑤其他配件：如终端显示、文字打印等。其作用可控制终端将文字注释输入并打印在照片上。

3）干式激光打印机的成像原理　来自激光发生器的激光束，首先经过调制器调制和发散透镜发散，投影到多棱光镜。激光束经多棱光镜镜面折射，再聚焦成点状光源照射到胶片上。因多棱光镜是沿胶片X轴方向上旋转，所以，点状光源随着多棱光镜镜面角度的改变，光点在胶片上沿X轴方向移动，完成“行式打印”。每变换一个镜面，则完成一行打印。在“行式打印”的同时，胶片亦在高精度电机带动下，精确地在Y轴方向上均匀的向前移动，完成整张胶片的幅式打印（图2-4-14）。

考点提示

干式激光打印原理

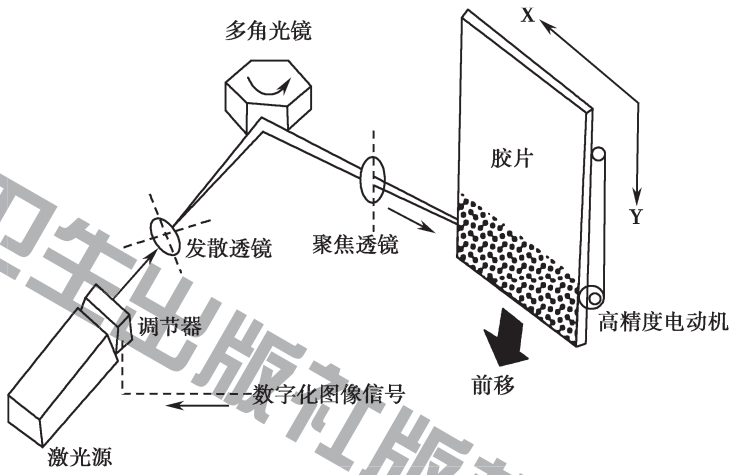

图2-4-14　激光打印机工作原理图

投射到胶片上的激光束的强度由调制器控制，调制器的调制又受图像数字信号控制。成像装置把图像的像素单元的灰度值，以数字的方式输入激光打印机的存贮器中，并以此值直接控制每一像素单元的激光强度。

（李占峰）

第五节　四肢X线检查

病例

王某，女，65岁，行走时不慎摔倒，左手掌着地，伤后即感左腕部疼痛，活动受限。无昏迷、呕吐，无心悸气促。查体：T 37℃，P 76次/分，R 18次/分，BP 135/70mmHg，急性痛苦病容，皮肤未见出血，腹软，移动性浊音（−）。左腕部肿胀，“餐叉样”畸形，左桡骨远端、尺骨茎突压痛（+），腕关节功能障碍。

请问：1. 应首选哪项影像学检查？

2. 如选择X线摄影，应选择哪种摄影体位？

3. 患者不能配合时应如何调整摄影方式？

人民卫生出版社版权 侵权必究

一、摄影注意事项

1. 长骨摄影时，应包括上下两个关节，病变局限在一端时，应至少包括邻近病变一端的关节，以明确其解剖位置。肢体的长轴与胶片的长轴平行。

2. 在一张胶片上摄取同一部位的两个不同位置时，肢体同一端应置于胶片的同一端，且包括相同的关节，使关节面在同一水平线上。胶片的大小应充分包括被检部位的软组织。常规在一张胶片上摄正、侧位。

3. 对外伤者应尽量采用改变X线方向或移动摄影床床面方式，以适应摄影体位的要求。若需移动肢体时，应轻、准、快，以免骨折错位或增加病人痛苦。根据病人的状况摄影体位可灵活、多变。

4. 婴幼儿骨关节常规摄取双侧影像，以便两侧对比。成年人需摄取对侧时，摄影条件应与被检侧相同，可设于同一张胶片上。

5. 较厚部位应使用滤线栅装置。厚薄相差悬殊的同一部位摄影时，应利用阳极效应。

6. 加强对被检者的X线防护意识，并选用适当厚度的滤过板。

7. 根据被检部位的大小，选择合适的照射野和辅助工具。

8. 四肢摄影时，焦-片距为75~100cm。

二、上肢摄影体位

（一）手后前位

【摄影目的】 观察手骨形态、软组织、关节等。

【摄影体位】 被检者侧坐于摄影床旁，被检侧腕关节及手指伸展，手掌向下，五指伸直自然分开，平放于IR上，第三掌骨头置于IR中心，IR上缘包括指骨软组织，下缘包括腕关节（图2-5-1A）。双手同时摄片时，被检者面向摄影床，两臂前伸，掌面向下对称放在IR上。

【中心线】 中心线对准第三掌骨头垂直射入。若同时摄取双手，中心线经两手第3掌骨头连线的中点垂直射入。

【影像显示】 被检侧2~5掌指骨呈正位影像，拇指的掌指骨呈斜位像；骨小梁清晰显示，软组织显示良好（图2-5-1B、C）。

（二）手后前斜位

【摄影目的】 观察各掌、指骨斜位的结构和骨质情况。

【摄影体位】 被检者坐于摄影床旁，被检侧手掌向下，被检侧小指和第五掌骨桡侧紧贴IR，手内旋，使掌面与IR约呈45°角，手指均匀分开且稍弯曲，各指尖触及IR，第三掌骨头置于IR中心，IR上缘包括指骨软组织，下缘包括腕关节（图2-5-2A）。

【中心线】 中心线对准第三掌骨头垂直摄入。

【影像显示】 被检侧1~5掌指骨呈斜位影像，第4、5掌骨基底部有不同程度重叠，手背侧内部及掌侧外部的骨皮质呈切线位投影；骨小梁清晰显示，软组织影像显示良好（图2-5-2B、C）。

（三）腕关节后前位

【摄影目的】 观察腕骨、掌骨近端、尺桡骨远端的骨质、关节及软组织正位影像。常用于腕部外伤检查。观察小儿发育情况时，需摄取双侧影像。

人民卫生出版社 版权所有，侵权必究

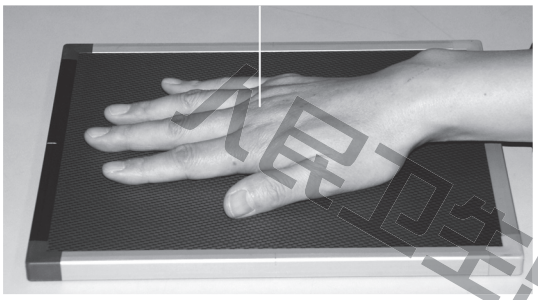

A. 体位

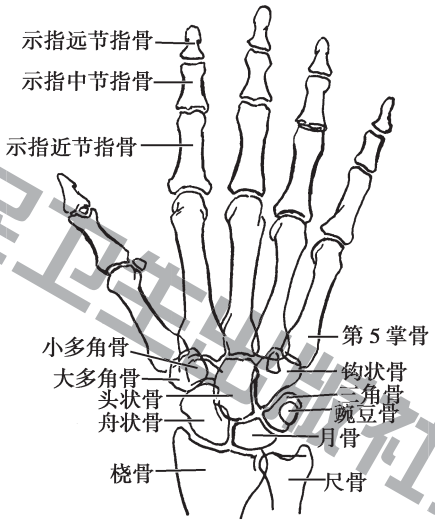

B. 显示示意图



C. 照片影像

图 2-5-1 手后前位



A. 体位

图 2-5-2 手后前斜位

人民卫生出版社版权，侵权必究



B. 显示示意图



C. 照片影像

图 2-5-2(续)

【摄影体位】 被检者侧坐于摄影床旁,被检侧肘部弯曲,前臂伸直,掌面向下手呈半握拳或伸直,被检侧腕部尺桡骨茎突连线中点置于 IR 中心,IR 上缘包括掌骨近端,下缘包括尺桡骨远段(图 2-5-3A)。双侧摄影时,双腕部置于 IR 中心。

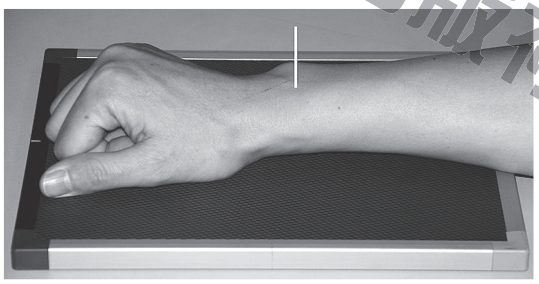

A. 体位

图 2-5-3 腕关节后前位

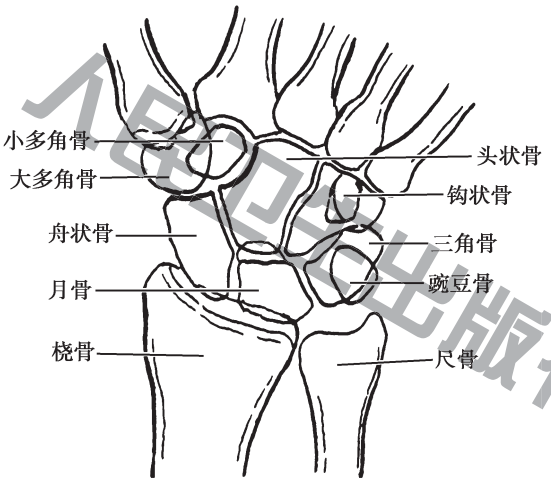

B. 显示示意图



C. 照片影像

人民卫生出版社版权,侵权必究

【中心线】 对准尺、桡骨茎突连线中点垂直射入。同时摄双侧腕关节时，中心线对准两腕部连线中点垂直射入。

【影像显示】 显示腕骨、掌骨基底部、尺骨及桡骨远端的正位影像，腕桡关节面清晰；骨小梁清晰显示，软组织显示良好（图 2-5-3B、C）。

（四）腕关节侧位

【摄影目的】 观察腕骨、掌骨近端、尺桡骨远端的骨质、关节及软组织侧位影像。

【摄影体位】 被检者侧坐于摄影床旁，被检侧手呈半握拳或伸直，腕部掌面与 IR 垂直，尺侧在下，尺骨茎突位于 IR 中心，IR 上缘包括掌骨，下缘包括尺桡骨远段（图 2-5-4A）。

【中心线】 中心线对准桡骨茎突垂直射入。

【影像显示】 显示腕关节、掌骨基底部、尺骨及桡骨远段的侧位影像，腕骨重叠较多，月骨显示较为清晰；腕部诸骨骨小梁清晰显示，软组织显示良好（图 2-5-4B、C）。

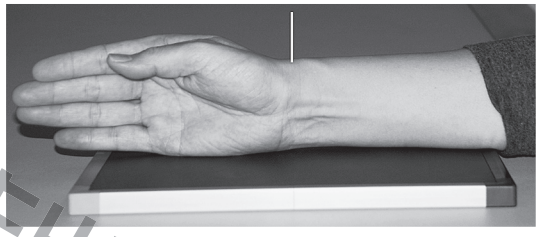

A. 体位

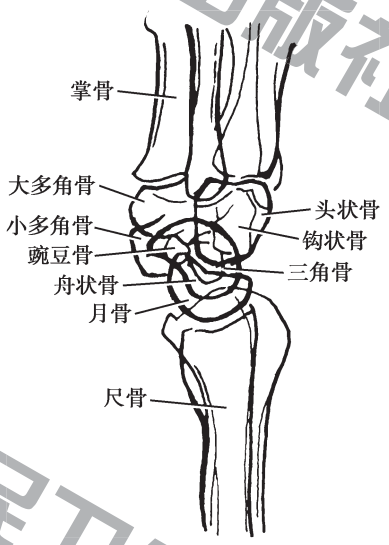

B. 显示示意图



C. 照片影像

图 2-5-4 腕关节侧位

（五）腕关节尺偏位

【摄影目的】 观察腕部舟骨正位影像。

【摄影体位】 被检者侧坐于摄影床旁，肘部弯曲，被检侧手和前臂前伸，掌心向下平放于 IR 上，腕部置于 IR 中心，使被检侧手向尺骨侧偏转，IR 上缘包括掌骨，下缘包括尺桡骨远段（图 2-5-5A）。

人民卫生出版社 人民卫生出版社版权，侵权必究 人民卫生出版社

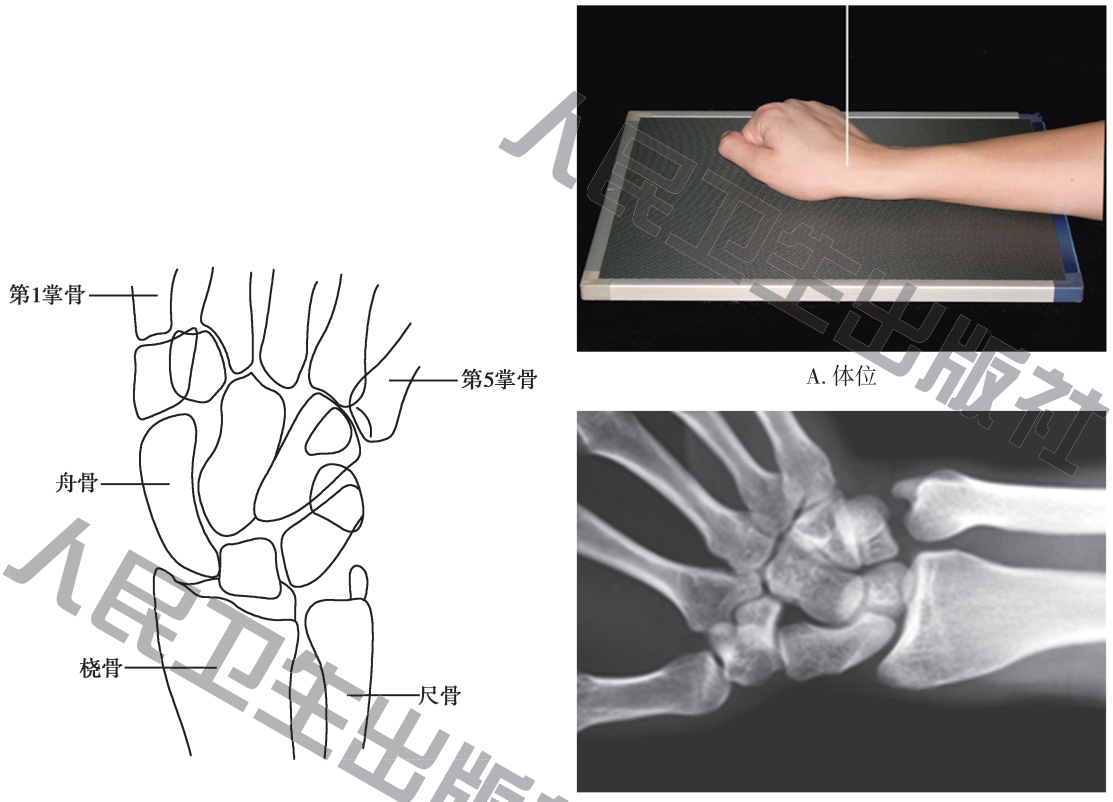

A. 体位　B. 显示示意图　C. 照片影像

图 2-5-5　腕关节尺偏位

【中心线】 中心线对准尺、桡骨茎突连线中点垂直射入。

【影像显示】 显示舟骨长轴展开影像，舟骨形态、骨质及与其他骨的邻接面清晰；骨小梁清晰显示，软组织显示良好（图 2-5-5B、C）

（六）前臂前后位

【摄影目的】 观察尺、桡骨骨质及软组织正位影像。

【摄影体位】 被检者侧坐于摄影床旁，被检侧前臂伸直，背侧向下，腕部稍外旋，使前臂远端保持正位体位，肘部及肱骨远端紧贴 IR，前臂长轴与 IR 长轴平行，前臂中点置于 IR 中心，IR 上缘包括肘关节，下缘包括腕关节（图 2-5-6A）

【中心线】 中心线对准前臂中点垂直射入。

【影像显示】 显示尺、桡骨及肘关节、腕关节正位影像，近端桡骨粗隆与尺骨少量重叠；骨小梁清晰显示，软组织显示良好（图 2-5-6B、C）。

（七）前臂侧位

【摄影目的】 观察尺、桡骨骨质及软组织侧位影像。

【摄影体位】 被检者侧坐于摄影床旁，被检侧肘部弯曲约呈 90° 角，手呈侧位，前臂伸直尺侧在下平放于 IR 上，前臂长轴与 IR 长轴平行，前臂侧位中点置于 IR 中心，IR 上缘包括肘关节，下缘包括腕关节（图 2-5-7A）。

【中心线】 中心线对准前臂中点垂直射入。

【影像显示】 显示尺、桡骨及肘关节、腕关节侧位影像，桡骨头与尺骨喙突有部分重叠；

人民卫生出版社版权，侵权必究

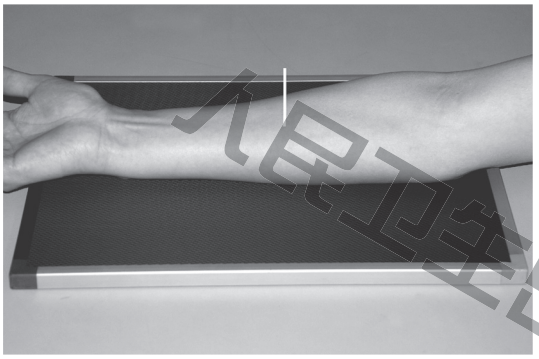

A. 体位

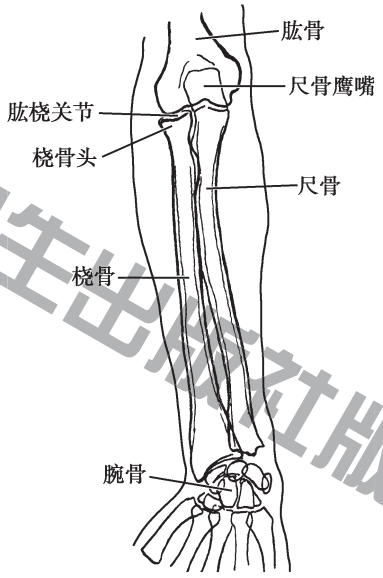

B. 显示示意图



C. 照片影像

图 2-5-6 前臂前后位

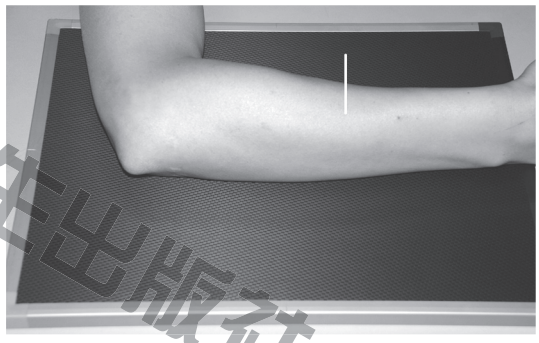

A. 体位

图 2-5-7 前臂侧位

人民卫生出版社版权,侵权必究

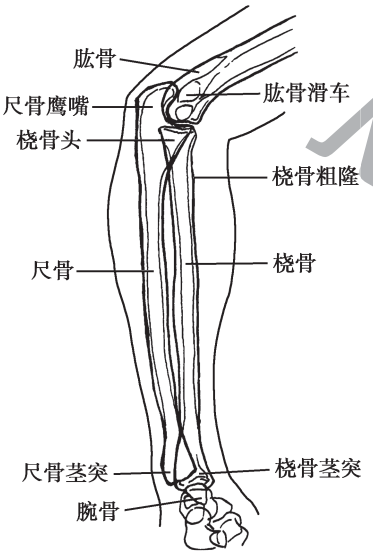

B. 显示示意图



C. 照片影像

图 2-5-7(续)

骨小梁清晰显示,软组织显示良好(图 2-5-7B、C)。

(八) 肘关节前后位

【摄影目的】 观察肘关节肱骨远端、尺桡骨近端及周围软组织正位影像。

【摄影体位】 被检者侧坐于摄影床旁,被检侧肘关节伸直,背侧在下,掌心向上,上臂贴近床面,尺骨鹰嘴置于 IR 中心,IR 上缘包括肱骨远段,下缘包括尺桡骨近段(图 2-5-8A)。

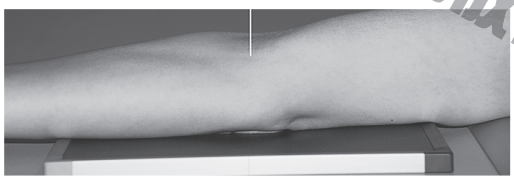

A. 体位

图 2-5-8 肘关节前后位

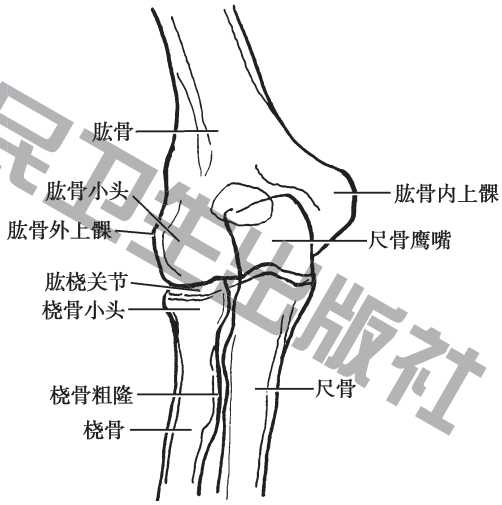

B. 显示示意图



C. 照片影像

人民卫生出版社 人民卫生出版社 版权 侵权必究 人民卫生出版社

【中心线】 中心线对准肱骨内、外上髁连线中点垂直射入。

【影像显示】 显示肘关节正位影像，关节间隙清晰，鹰嘴窝位于肱骨内外髁正中稍偏尺侧，呈三角形密度减低区；骨小梁清晰显示，软组织显示良好（图 2-5-8B、C）。

（九）肘关节侧位

【摄影目的】 观察组成肘关节各骨及相互关系的侧位影像。

【摄影体位】 被检者侧坐于摄影床旁，被检侧肘关节屈曲约呈 90° 角，尺侧在下，肘部紧贴 IR，掌面垂直于床面，肱骨内上髁置于 IR 中心，IR 上缘包括肱骨远段，下缘包括尺桡骨近段（图 2-5-9A）。

【中心线】 中心线对准肱骨外上髁垂直射入。

【影像显示】 显示肘关节侧位影像，关节间隙清晰，肱骨两髁相重叠呈圆形；骨小梁清晰显示，软组织显示良好（图 2-5-9B、C）。



A. 体位

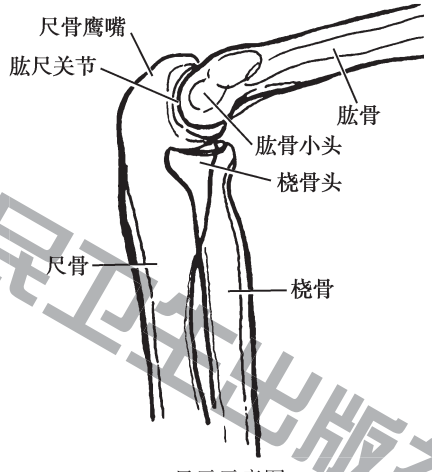

B. 显示示意图



C. 照片影像

图 2-5-9 肘关节侧位

人民卫生出版社版权，侵权必究

（十）上臂前后位

【摄影目的】 观察肱骨骨质及软组织情况。

【摄影体位】 被检者仰卧于摄影床上，被检侧上肢伸直外展20°~30°角，掌面向上，使肩、肘与摄影床面平行，上臂和肩部紧贴IR，上臂长轴与IR长轴平行，上臂中点置于IR中心，IR上缘包括肩关节，下缘包括肘关节（图2-5-10A）。站立位摄影时体位相同。

【中心线】 中心线对准上臂中点垂直射入。

【影像显示】 显示肱骨正位影像，影像至少显示一个关节且呈正位像；骨小梁清晰显示，软组织显示良好（图2-5-10B、C）。

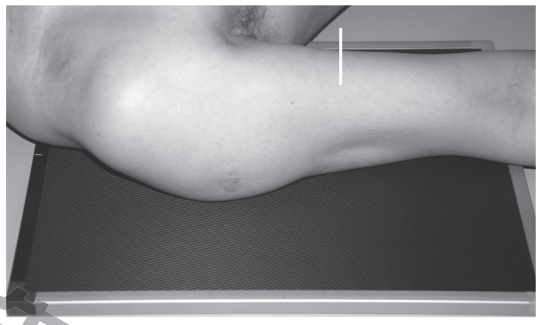

A. 体位

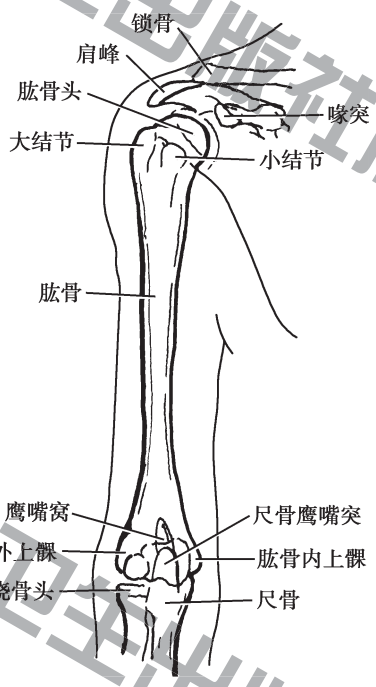

B. 显示示意图



C. 照片影像

图2-5-10 上臂前后位

（十一）上臂侧位

【摄影目的】 观察肱骨侧位骨质及软组织情况。

【摄影体位】 被检者仰卧于摄影床上，被检侧上臂稍外展，屈肘呈90°角，手内旋掌面向

人民卫生出版社 人民卫生出版社版权，侵权必究 人民卫生出版社

下置于腹前，上臂内侧靠近IR，使肱骨内、外上髁相互重叠呈侧位，上臂长轴与IR长轴平行，上臂中点置于IR中心，IR上缘包括肩关节，下缘包括肘关节（图2-5-11A）。站立位摄影时体位相同。

【中心线】 中心线对准上臂中点垂直射入。

【影像显示】 显示肱骨侧位影像；骨小梁清晰显示，软组织显示良好（图2-5-11B、C）。

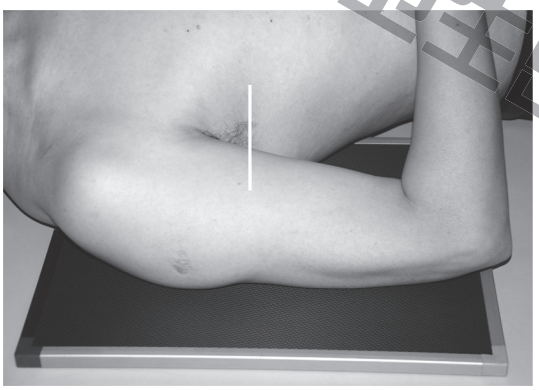

A. 体位

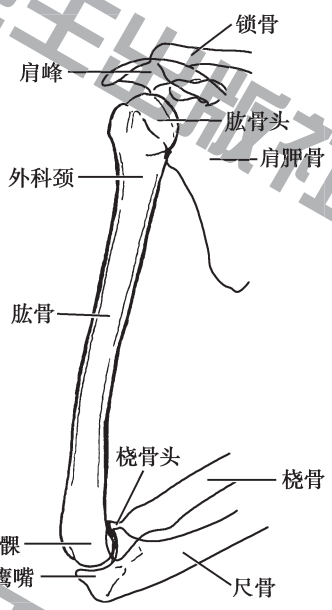

B. 显示示意图



C. 照片影像

图2-5-11 上臂侧位

（十二）肩关节前后位

【摄影目的】 观察肩关节各骨正位形态。

【摄影体位】 被检者立于摄影架前或仰卧于摄影床上，被检者肩部背侧紧贴IR，被检侧上肢稍外展且与躯干分开，头转向对侧，肩胛骨喙突置于IR中心，IR上缘超出肩部软组织3cm，下缘包括肱骨近段（图2-5-12A）。

【中心线】 中心线对准肩胛骨喙突垂直射入。

人民卫生出版社版权，侵权必究



A. 体位

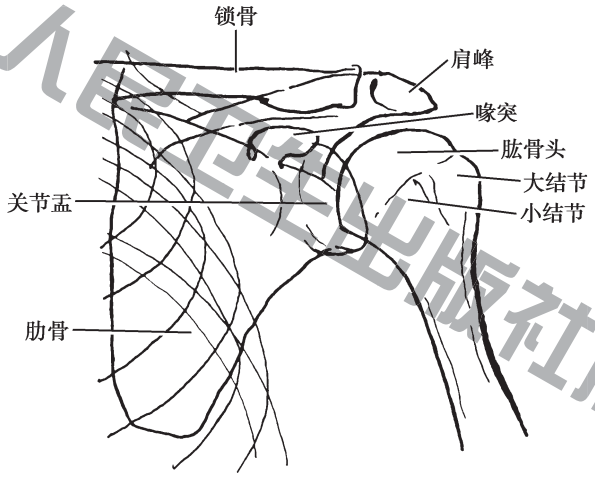

B. 显示示意图

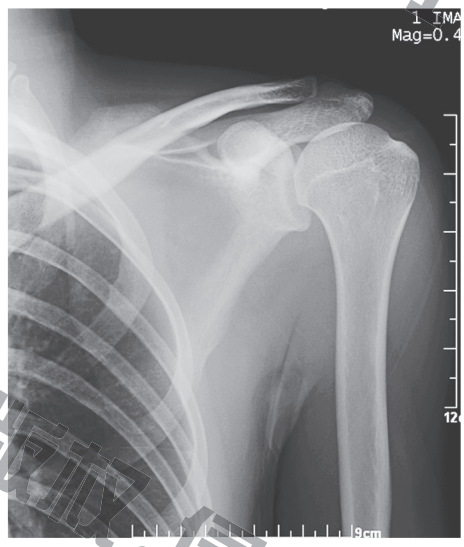

C. 照片影像

图 2-5-12 肩关节前后位

【影像显示】 肩关节呈正位影像，关节间隙显示清晰；骨小梁清晰显示，软组织显示良好（图 2-5-12B、C）。

（十三）肱骨近端侧位

【摄影目的】 上臂活动受限时，摄此位置观察肱骨外科颈骨质情况，及肩关节脱位。

【摄影体位】 被检者侧立于摄影架前，被检者上臂外缘紧贴 IR，被检侧上肢及肩部尽量下垂，掌心向前，对侧上肢高举抱头，被检侧肱骨外科颈置于 IR 中心，IR 上缘超出肩部 5cm，下缘包括肱骨中段（图 2-5-13A）。

【中心线】 中心线对准对侧腋下，经被检侧上臂 1/3 处垂直射入。

【影像显示】 显示肱骨上端和肩关节的轴位影像，关节间隙显示清晰；骨小梁清晰显示，软组织显示良好（图 2-5-13B、C）。

（十四）锁骨后前位

【摄影目的】 观察锁骨正位影像。

【摄影体位】 被检者俯卧于摄影床上或立于摄影架前背向 X 线管，头部转向对侧，被

人民卫生出版社版权，侵权必究

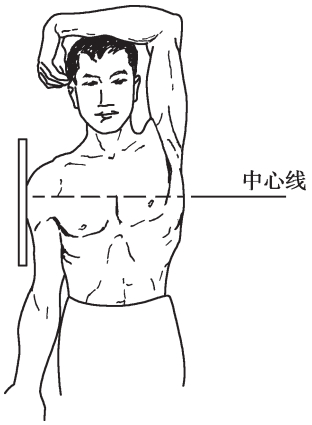

A. 体位

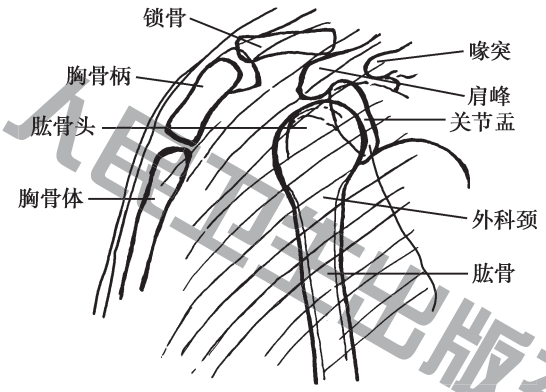

B. 显示示意图

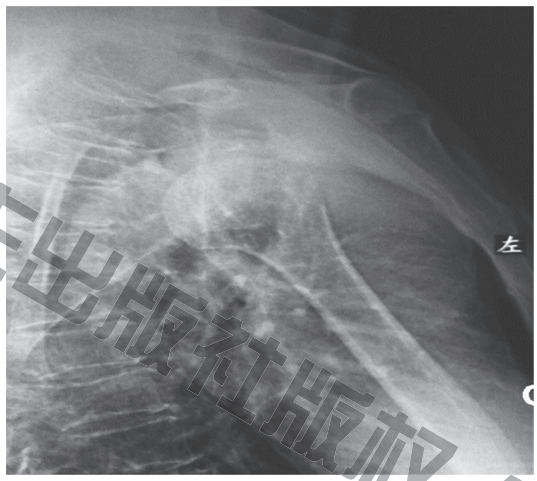

C. 照片影像

图 2-5-13 肱骨近端侧位

检侧上肢内旋 180°角，使被检侧锁骨紧贴床面或 IR，锁骨中点置于 IR 中心，IR 外缘包括肩锁关节，内缘包括胸锁关节（图 2-5-14A）。

【中心线】 中心线对准锁骨中点垂直射入。

【影像显示】 显示锁骨正位影像。肩锁关节及胸锁关节显示清晰；骨小梁清晰显示，软组织显示良好（图 2-5-14B、C）。

三、下肢摄影体位

1. 足正位（前后位）

【摄影目的】 观察足部正位骨骼骨质及软组织影像，常用于检查足部外伤骨折、异物及其他足部病变。

考点提示

足正位摄影体位操作要点

【摄影体位】 被检者仰卧或者坐于摄影床上，被检侧髋部和膝关节屈曲，足底平踏于 IR 上，足部长轴与 IR 长轴平行，对侧下肢伸直平放于床面上，保持身体静止不动，第 3 跖骨基底部至于 IR 中心，IR 上缘包括足趾软组织，下缘

人民卫生出版社版权，侵权必究

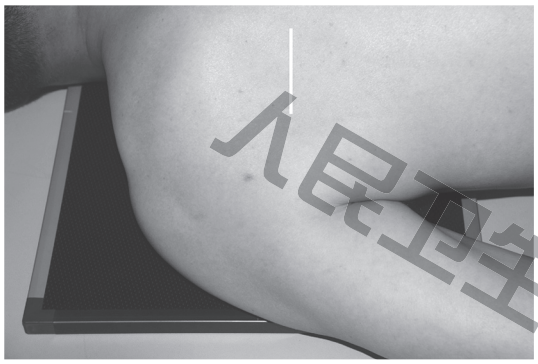

A. 体位

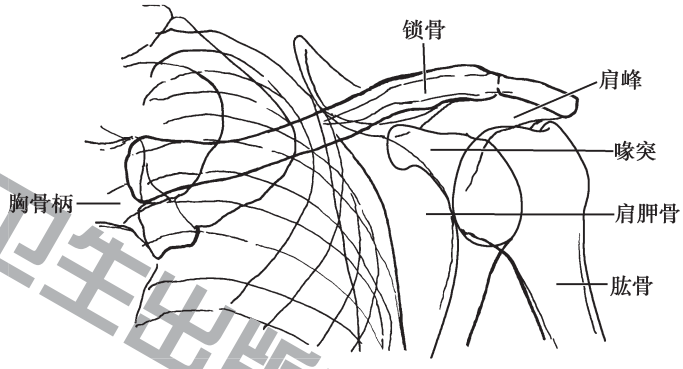

B. 显示示意图

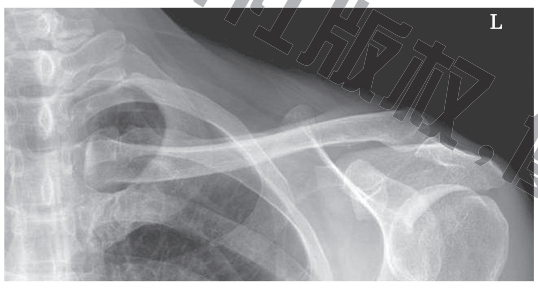

C. 照片影像

图 2-5-14 锁骨后前位

包括足跟(图 2-5-15A)。

【中心线】 ①中心线对准第 3 跖骨基底部垂直 IR 入射;②中心线向足跟方向倾斜 15°角,对准第 3 跖骨基底部入射。

【影像显示】 被检侧趾骨、跖骨及部分跗骨正位影像及周围软组织影像显示于照片中,第 3 跖骨基底部位于照片中心,骨小梁清晰显示,周围软组织影像层次可见(图 2-5-15B、C)。

2. 足内斜位

【摄影目的】 观察足部各骨及软组织斜位影像,常与足部正位影像配合进行不同角度观察,以减少影像重叠。

【摄影体位】 被检者坐于摄影床上,被检侧髋部和膝关节屈曲,第 3 跖骨基底部置于 IR 中心,足底内侧紧贴 IR,足外侧抬高,使足底与 IR 约呈 30°~45°角(或足背与 IR 平行),

人民卫生出版社 人民卫生出版社版权,侵权必究 人民卫生出版社



A. 体位

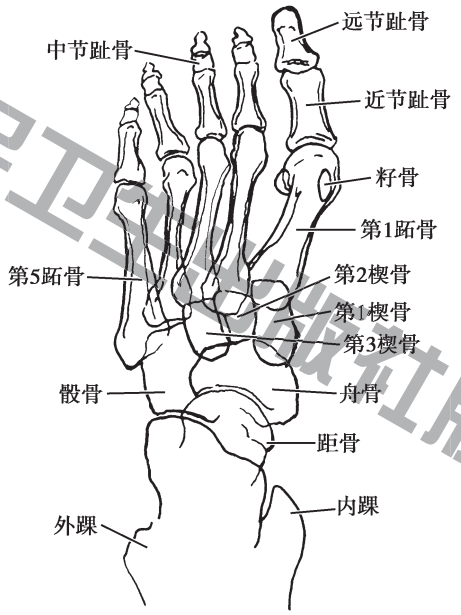

B. 显示示意图



C. 照片影像

图 2-5-15 足前后位

足部长轴与IR长轴平行，保持身体静止不动，IR上缘包括足趾软组织，下缘包括足跟（图2-5-16A）。

【中心线】 中心线对准第3跖骨基底部垂直IR入射。

【影像显示】 足部各骨及周围软组织呈斜位影像，第1、2跖骨部分影像重叠，第3、4、5跖骨及其他趾骨显示清晰；跟距关节、舟楔关节及跗跖关节间隙显示较好；骨小梁清晰显示，周围软组织影像层次可见（图2-5-16B、C）。

3. 跟骨侧位

【摄影目的】 观察跟骨及软组织侧位影像，常用于检查跟骨骨质增生（骨刺）、外伤骨折、足内异物及其他跟骨病变。

【摄影体位】 被检者侧卧或坐于摄影床上，被检侧足部跟骨外侧紧贴IR，IR上缘包括踝关节，下缘包括足底部（图2-5-17A），保持身体平稳。如需双侧对比，使双侧跟骨对称置于

人民卫生出版社版权，侵权必究



A. 体位

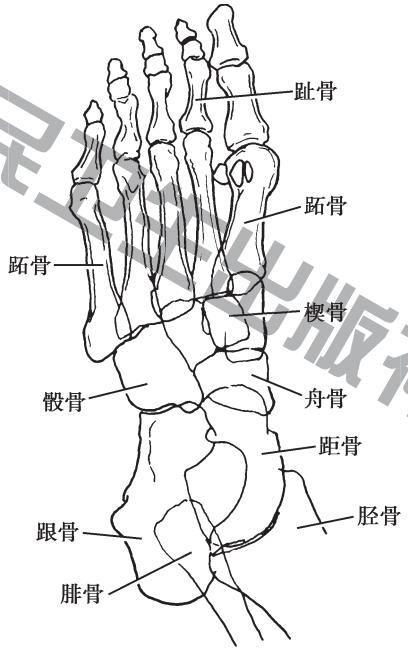

B. 显示示意图



C. 照片影像

图 2-5-16 足内斜位

IR 上。

【中心线】 中心线对准内踝下 2cm 垂直 IR 入射。如双侧摄影，中心线对准双侧内踝下 2cm 连线中点垂直 IR 入射。

【影像显示】 跟骨侧位影像显示于照片正中，跟骨形态、骨质、跟骰关节、跟距关节显示清晰；骨小梁显示清晰，周围软组织影像层次可见（图 2-5-17B、C）。

4. 跟骨轴位（底 - 跟轴位）

【摄影目的】 观察跟骨轴位影像，常与跟骨侧位配合进行影像观察，减少影像重叠。

【摄影体位】 被检者坐或仰卧于摄影床上，被检侧下肢伸直，跟骨紧贴 IR，踝关节置于 IR 中心（或跟骨结节置于 IR 上缘以内 2~3cm），身体保持稳定，足尖向上，用绷带套于足底前部，嘱被检者向头端用力牵拉，使踝关节极度屈曲，IR 上缘包括跟距关节，下缘包括跟骨结

人民卫生出版社版权，侵权必究

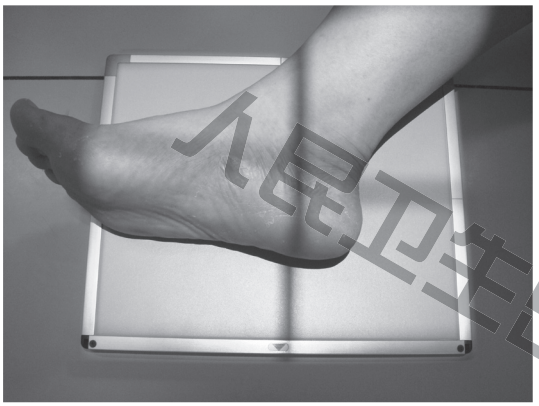

A. 体位

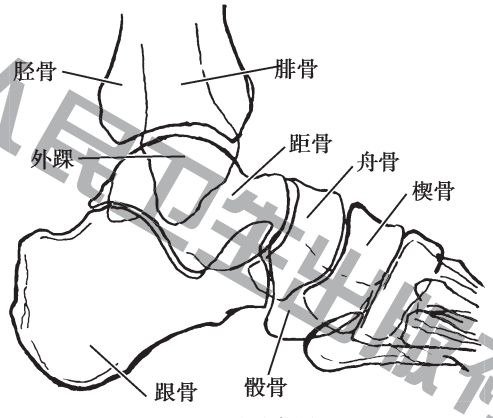

B. 显示示意图



C. 照片影像

图 2-5-17 跟骨侧位

节(图 2-5-18A)。

【中心线】 向头端倾斜 35°~45°角,经跟骨中心射入 IR 中心。

考点提示

跟骨轴位摄影体位操作要点

【影像显示】 跟骨轴位影像显示于照片正中,跟骨形态、骨质、跟距关节显示清晰;骨小梁显示清晰,跟骨结节完整显示,周围软组织影像层次可见(图 2-5-18B、C)。

5. 踝关节正位(前后位)

【摄影目的】 观察踝关节正位骨质、间隙及周围软组织影像,临床常用于检查踝关节外伤骨折及其他踝关节病变。

考点提示

踝关节正位摄影体位操作要点

【摄影体位】 被检者坐或仰卧于摄影床上,被检侧下肢伸直,跟骨紧贴 IR,足尖向上稍内旋,使足矢状面垂直于 IR,内、外踝连线中点向上 1cm 处置于 IR 中心,下肢保持稳定,IR 上缘包括胫腓骨远段,下缘包括部分跗骨(图 2-5-19A)。

【中心线】 中心线经内、外踝连线中点向上 1cm 处垂直 IR 入射。

人民卫生出版社版权,侵权必究

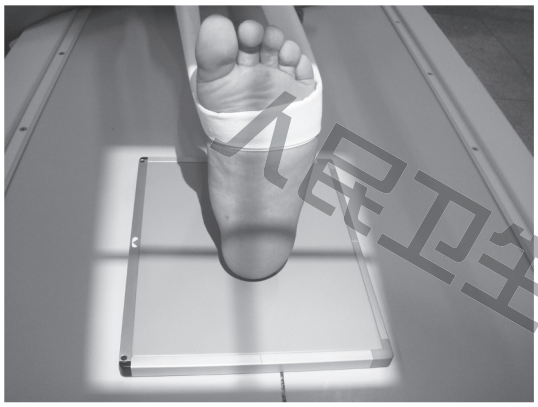

A. 体位

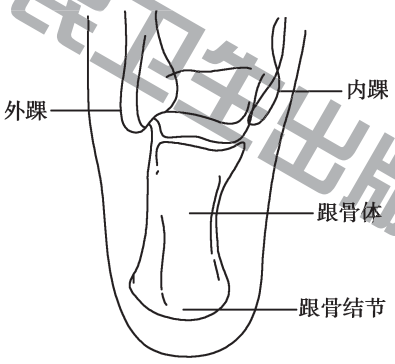

B. 显示示意图



C. 照片影像

图 2-5-18 跟骨轴位

【影像显示】 踝关节前后位影像显示于照片中心，踝关节间隙清晰可见，胫腓骨远端稍有重叠，骨小梁显示清晰，周围软组织影像层次可见（图 2-5-19B、C）。

6. 踝关节侧位

【摄影目的】 观察踝关节侧位骨质、间隙及周围软组织影像，临床常与踝关节正位配合进行影像观察，减少影像重叠。

【摄影体位】 被检者侧卧于摄影床上，被检侧下肢弯曲，外踝紧贴 IR，使足矢状面与 IR 平行，胫腓骨长轴与 IR 长轴平行，将外踝上方 1cm 处置于 IR 中心，下肢保持稳定，IR 上缘包括胫腓骨远段，下缘包括部分跗骨及跟骨（图 2-5-20A）。

【中心线】 中心线经内踝上方 1cm 处垂直 IR 入射。

【影像显示】 踝关节侧位影像显示于照片中心，内、外踝重叠，腓骨小头重叠于胫骨中，踝关节诸骨质显示清晰，关节间隙清晰可见，周围软组织影像层次可见（图 2-5-20B、C）。

人民卫生出版社 版权所有 侵权必究

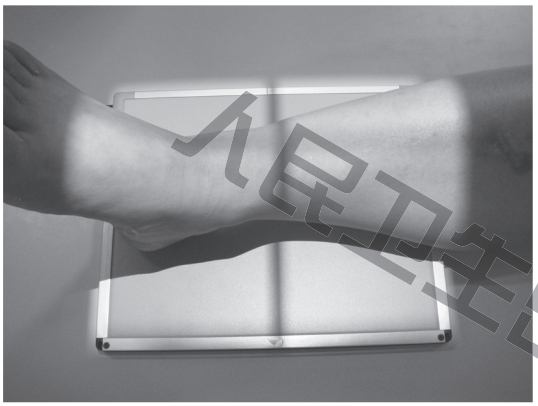

A. 体位

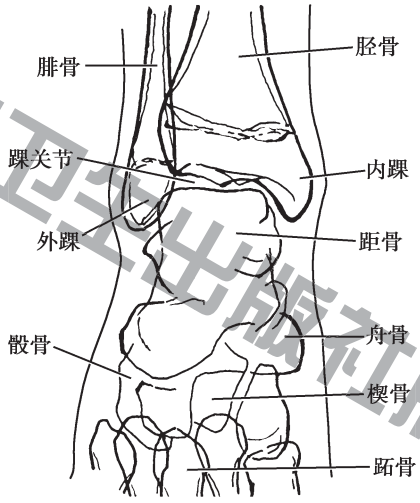

B. 显示示意图



C. 照片影像

图 2-5-19 踝关节前后位

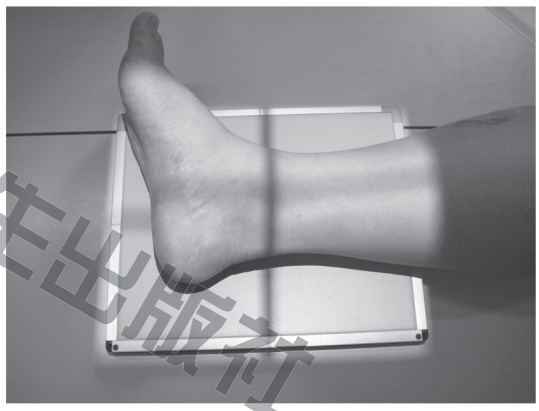

A. 体位

图 2-5-20 踝关节侧位

人民卫生出版社
人民卫生出版社版权，侵权必究
人民卫生出版社

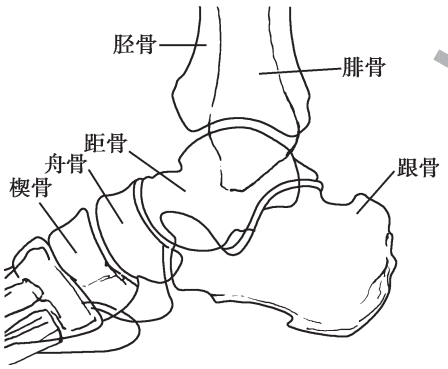

B. 显示示意图

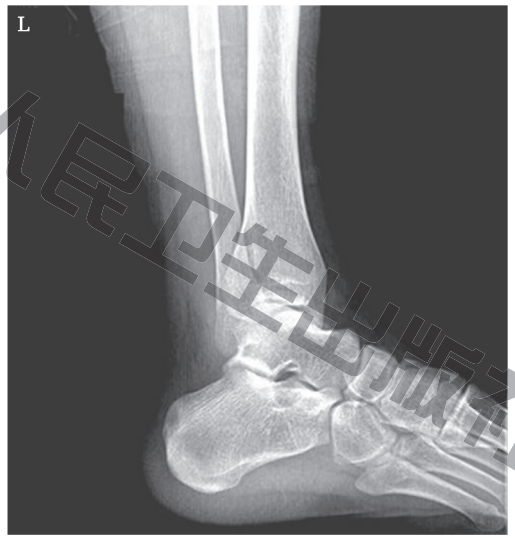

C. 照片影像

图 2-5-20(续)

7. 小腿正位(前后位)

【摄影目的】 观察胫腓骨正位及周围软组织影像,临床常用于检查胫腓骨外伤骨折、异物及其他胫腓骨病变。

【摄影体位】 被检者坐或仰卧于摄影床上,被检侧下肢伸直,足尖向上稍内旋,小腿矢状面与IR垂直,胫腓骨中点置于IR中心,IR上缘包括膝关节,下缘包括踝关节,下肢保持稳定,如病变靠近一端,可仅包括邻近关节,胫腓骨长轴与IR长轴平行(图2-5-21A)。

【中心线】 中心线对准小腿中点垂直IR入射。

【影像显示】 胫腓骨、邻近关节及周围软组织正位影像显示于照片中心,胫腓骨长轴与IR长轴平行,骨小梁显示清晰,周围软组织影像层次可见(图2-5-21B、C)。

8. 小腿侧位

【摄影目的】 观察胫腓骨、膝关节、踝关节侧位及周围软组织影像,临床常与小腿正位配合用于胫腓骨外伤骨折、异物及其他胫腓骨病变影像观察,减少影像重叠。

【摄影体位】 被检者侧卧于摄影床上,被检侧下肢弯曲,小腿腓侧紧贴IR,小腿中点置于IR中心,IR上缘包括膝关节,下缘包括踝关节,小腿长轴与IR长轴平行,下肢保持稳定,如病变靠近一端,可仅包括邻近关节,(图2-5-22A)。

【中心线】 中心线对准小腿内侧中点垂直IR入射。

【影像显示】 胫腓骨、邻近关节及周围软组织侧位影像显示于照片中心,胫腓骨长轴与IR长轴平行,胫腓骨上端及下端略有重叠,骨小梁显示清晰,周围软组织影像层次可见(图2-5-22B、C)。

9. 膝关节正位(前后位)

【摄影目的】 观察膝关节正位各骨骨质、膝关节间隙及周围软组织影像,临床常用于检查膝关节骨质增生、外伤骨折及其他膝关节病变。

【摄影体位】 被检者坐或仰卧于摄影床上,被检侧下肢伸直,足尖向上稍内旋,腘窝紧贴IR,膝部正中矢状面与IR垂直,髌骨下缘置于IR中心,下肢保持稳定,IR上缘包括股骨

人民卫生出版社 版权,侵权必究

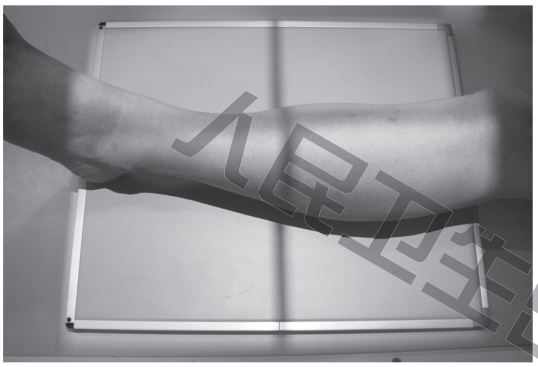

A. 体位

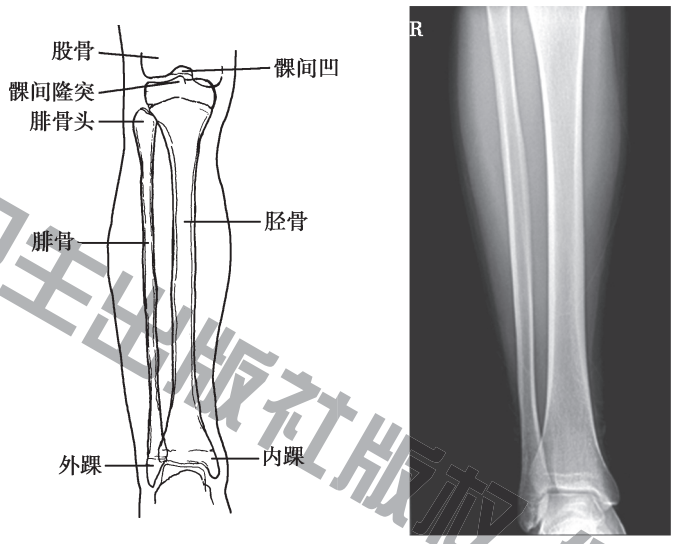

B. 显示示意图　　C. 照片影像

图 2-5-21　小腿前后位

远端，下缘包括胫腓骨近端（图 2-5-23A）。

【中心线】 中心线经髌骨下缘垂直 IR 入射。

【影像显示】 膝关节正位影像显示于照片中心，股骨远段、胫腓骨近段、髌骨（重叠于股骨下端），骨小梁显示清晰，周围软组织影像层次可见（图 2-5-23B、C）。

考点提示

膝关节正位摄影体位操作要点

10. 膝关节侧位

【摄影目的】 观察膝关节、髌骨侧位及周围软组织影像，临床常与膝关节正位对比观察膝关节骨质增生、髌骨外伤骨折及其他膝关节病变。

【摄影体位】 被检者侧卧于摄影床上，被检侧下肢弯曲，呈 135° 角，外侧紧贴 IR，膝部矢状面与 IR 平行，踝部稍垫高，使膝部放平。髌骨下缘与腘窝折线连线中点置于 IR 中心，对侧下肢屈曲置于被检侧下肢前方，下肢保持稳定，IR 上缘包括股骨远段，下缘包括胫腓骨近段（图 2-5-24A）。

考点提示

膝关节侧位摄影体位操作要点

人民卫生出版社版权，侵权必究

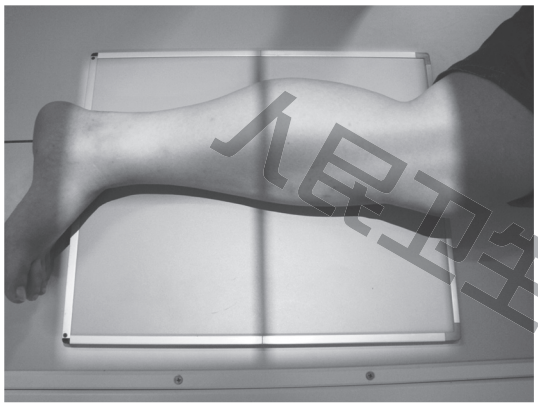

A. 体位

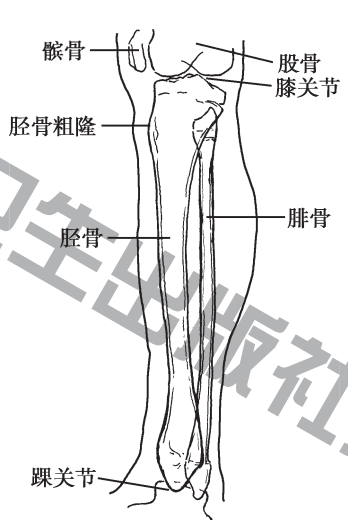

B. 显示示意图



C. 照片影像

图 2 -5-22 小腿侧位



A. 体位

图 2-5-23 膝关节前后位

人民卫生出版社
人民卫生出版社版权所有 侵权必究
人民卫生出版社

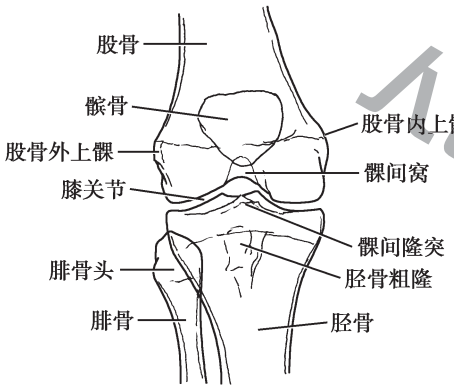

B. 显示示意图



C. 照片影像

图 2-5-23(续)



A. 体位

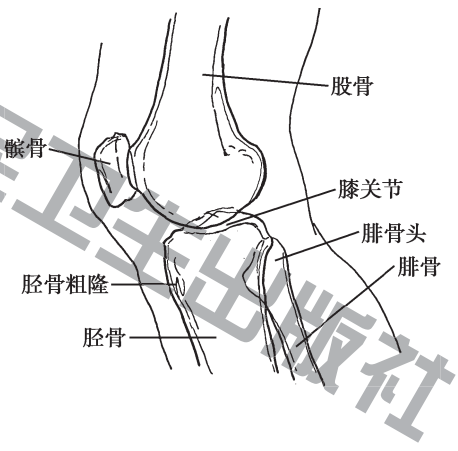

B. 显示示意图



C. 照片影像

图 2-5-24 膝关节侧位

人民卫生出版社版权，侵权必究

【中心线】 中心线对准髌骨下缘与腘窝折线连线中点垂直IR入射。

【影像显示】 膝关节侧位影像显示于照片正中，股骨内外髁重叠，髌骨呈侧位与股骨无重叠，膝关节间隙显示清晰，骨小梁显示清晰，周围软组织影像层次可见（图2-5-24B、C）。

11. 髌骨轴位

【摄影目的】 观察髌骨轴位影像，临床常与膝关节侧位对比，用于观察髌骨纵行骨折及髌骨关节面病变。

【摄影体位】 被检者俯卧于摄影床上，对侧下肢伸直，被检侧下肢屈曲稍内旋，使髌骨矢状面与IR垂直，被检侧踝部用绷带套住，嘱被检者向头端牵拉，使膝关节极度屈曲。髌骨置于IR中心，保持下肢稳定。IR上缘包括髌骨前缘，下缘包括股骨内外髁（图2-5-25A）。

【中心线】 中心线对准髌骨下缘垂直IR入射。

【影像显示】 三角形髌骨及股骨髁间凹影像显示于照片中，骨小梁显示清晰，周围软组织影像层次可见（图2-5-25B、C）。



A. 体位

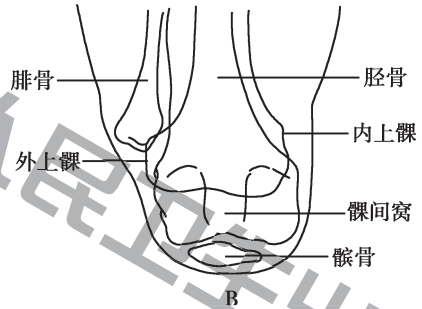

B. 显示示意图



C. 照片影像

图2-5-25 髌骨轴位

人民卫生出版社版权，侵权必究

12. 大腿正位(前后位)

【摄影目的】 观察股骨正位及周围软组织影像。临床常用于检查股骨外伤骨折及其他股骨病变。

【摄影体位】 被检者仰卧于摄影床上,被检侧下肢伸直,足尖向上稍内旋,使股骨正中矢状面与IR垂直,股骨长轴与IR长轴中线重合,股骨中心置于IR中心,下肢保持稳定。IR上缘包括髋关节,下缘包括膝关节,如病变靠近一端,可仅包括邻近一端关节(图2-5-26A)。

【中心线】 中心线对准股骨中点垂直IR入射。

【影像显示】 股骨、髋关节、膝关节正位影像及周围软组织影像显示于照片中,骨小梁显示清晰,周围软组织影像层次可见(图2-5-26B、C)。



A. 体位

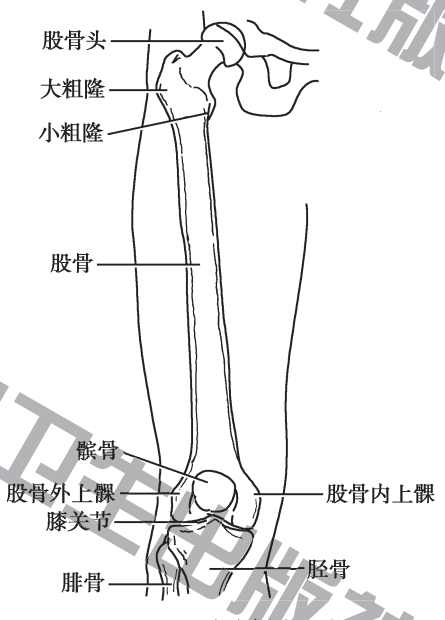

B. 显示示意图



C. 照片影像

图2-5-26 大腿前后位

人民卫生出版社版权,侵权必究

13. 大腿侧位

【摄影目的】 观察股骨侧位及周围软组织影像，临床常与股骨正位对比进行多角度影像观察。

【摄影体位】 被检者侧卧于摄影床上，被检侧在下，髋关节和膝关节屈曲，大腿外侧紧贴床面，大腿长轴与IR中线重合，使股骨矢状面与床面平行，确保髌骨呈内外垂直位。对侧下肢屈曲置于被检侧下肢后方，以保持下肢稳定。股骨中点置于IR中心，IR上缘包括髋关节，下缘包括膝关节，如病变靠近一端，可仅包括邻近一端关节（图2-5-27A）。

【中心线】 中心线对准股骨内侧中点垂直IR入射。

【影像显示】 股骨、髋关节、膝关节侧位影像及周围软组织影像显示于照片中，骨小梁显示清晰，周围软组织影像层次可见（图2-5-27B、C）。



A. 体位

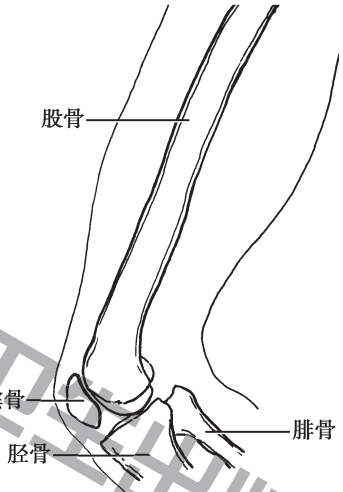

B. 显示示意图



C. 照片影像

图2-5-27 大腿侧位

人民卫生出版社版权，侵权必究

14. 髋关节(前后位)

【摄影目的】 观察髋关节间隙、股骨颈正位及周围软组织影像。临床常用于检查股骨头无菌坏死、关节结核、脱臼、外伤骨折及髋关节其他病变。

【摄影体位】 被检者仰卧于摄影床上,双下肢伸直,足尖向上稍内旋,使两踇趾靠拢,足跟分离,呈“内八字”,被检侧股骨头定位点(髂前上棘与耻骨联合上缘连线的中点,向外下作垂线5cm处为髋关节定位点),使该点置于IR中心,保持下肢稳定。IR上缘包括髂嵴,下缘包括股骨近段(图2-5-28A)。

考点提示

髋关节正位摄影体位操作要点

【中心线】 中心线对准股骨头定位点垂直IR入射。

【影像显示】 髋关节、股骨颈正位影像及周围软组织影像显示于照片中,关节间隙清晰显示,股骨颈显示充分,骨小梁显示清晰,周围软组织影像层次可见(图2-5-28B、C)。



A. 体位

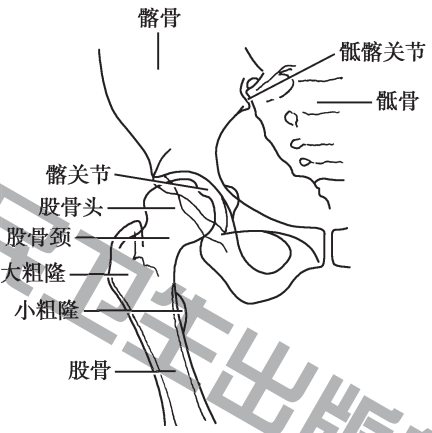

B. 显示示意图



C. 照片影像

图2-5-28 髋关节前后位

(崔军胜 沈凌云)

人民卫生出版社版权,侵权必究

第六节 脊柱X线检查

病例

魏某，男，40岁，会计工作十余年。头晕伴双上肢麻木1周，加重2天，遂到当地医院就诊。

请问：1. 该患者首选何种X线相关检查？

2. 体位该如何选择？

3. 各体位的观察重点是什么？

脊柱是全身骨骼的支柱，承担负重、运动、平衡等重要的生理功能。成人脊柱由24块椎骨、1块骶骨（5个骶椎融合而成）和1块尾骨（4个尾椎融合而成）借椎间盘、椎间关节及韧带等连接构成。脊柱摄影有助于发现各种骨病、肿瘤、先天性或后天性畸形、损伤、感染、活动功能改变等情况。应根据医嘱要求和病变特点进行多种体位的组合摄影。一般除1、2颈椎外，中心线均取所摄位置的中心，且需使用滤线设备。熟练掌握脊柱体表定位标志对于准确开展摄影操作非常重要。

一、摄影注意事项

1. 摄影前应去除被检部位体表影响成像的物品，如影响X线透过的饰品、膏药、敷料、带金属丝或金属染料的衣物等。腰椎及骶尾椎摄影前，应询问被检者近期是否服用过高原子序数的药物，是否做过消化道钡餐及钡灌肠检查，骶尾椎摄影前应先行排便。

2. 摆放摄影体位时，应在熟悉脊柱解剖和体表定位标志的基础上，利用调整被检者体位或中心线投射方向的方法，来适应脊柱的生理弯曲或病理弯曲，尽量使X线与椎间隙平行，避免椎体影像重叠。同时应避免人为地造成前屈、后伸或侧弯。

3. 脊柱外伤患者摄影时，为避免搬动患者可能造成的伤情加重，可在保持中心线、体位和IR三者相对关系不变的前提下，通过改变摄影操作方法来满足摄影位置的要求。

4. 脊柱摄影应包括邻近有明确标志的椎体，以便识别椎序。对于组织密度、厚度差异较大的部位，可分段摄影，但相邻段之间应重叠1~2个椎体，以免遗漏病变。

5. 腰椎摄影宜让患者深呼气后屏气曝光，使腹部组织变薄，利于提高影像对比度，其他位置多为平静呼吸状态下屏气曝光。

6. 脊柱摄影管电压较高，体厚较大，应使用滤线器摄影技术，以提高影像对比度。被检部位厚度悬殊较大时，可利用X线管阳极效应，使影像密度趋于一致。使用聚焦式滤线栅摄影时，应注意摄影距离需在焦-栅距离范围之内。

7. 摄影时应注意对被检者的X线防护，特别是下部脊柱摄影时，应用铅橡皮遮蔽生殖器官。

8. 脊柱摄影IR大小选用：颈椎及骶尾椎203mm×254mm（8英寸×10英寸）；胸、腰椎279mm×356mm（11英寸×14英寸）或相应照射野的IR板。

人民卫生出版社 版权所有，侵权必究

二、常用摄影体位

(一) 颈椎摄影体位

1. 第1、2颈椎张口位(前后位)

【摄影目的】 观察1、2颈椎正位情况。重点观察齿突骨折、前后弓骨折、寰枢关节情况及有无先天性改变。

考点提示

脊柱常见病变的摄影体位选择与标准影像所见

【摄影体位】 被检者仰卧于摄影床上,头颈部正中矢状面垂直并重合于IR中线,两臂置于身旁。头稍后仰使上颌中切牙咬合面与乳突尖的连线垂直于床面。两侧口角连线的中点对IR中心,保持头部稳定。曝光时嘱被检者尽量张大口,并发“啊……”声(不能持久张口者也可在上下切牙间放一干燥的软木塞或泡沫块)。口腔内有活动义齿者,摄影时需取下,以免与颈椎影像相重叠(图2-6-1A)。

【中心线】 经两侧口角连线的中点,垂直IR射入。

【影像显示】 显示第1、2颈椎正位影像,第1、2颈椎及寰枢关节清晰地显示在上、下齿列之间;上颌切牙牙冠与枕骨底部骨板边缘影像重叠;第2颈椎位于照片正中,齿状突显影清晰且不与枕骨重叠;照片两侧影像对称,齿状突与第1颈椎两侧块间隙对称;寰枕关节呈切线状显示。若头仰角度小或中心线偏上,影像显示上颌牙列与寰椎重叠;若头过仰或中心线偏下,则显示枕骨与寰椎重叠(图2-6-1B、C)。



A. 体位



C. 照片影像

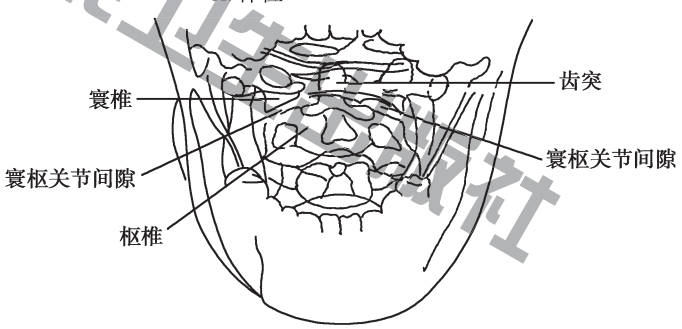

B. 照片示意图

图2-6-1 第1、2颈椎张口位

人民卫生出版社版权,侵权必究

2. 第3~7颈椎正位(前后位)

【摄影目的】 观察3~7颈椎正位情况。 重点观察钩突关节、椎间隙。

【摄影体位】 被检者仰卧于摄影床上或站立于摄影架前,身体正中矢状面垂直并重合于IR中线。头稍上仰,颌部抬起,听鼻线垂直于摄影床或IR。IR上缘超过外耳孔,下缘平胸骨颈静脉切迹(图2-6-2A)。

【中心线】 中心线向头侧倾斜10°~15°角,经甲状软骨射入。

【影像显示】 显示第3~7颈椎正位影像,第3~7颈椎及第1胸椎显示于照片正中;颈椎棘突位于椎体正中,椎弓根呈轴位投影于椎体与横突相接处,横突左、右对称显示;颈椎骨质、椎间隙与钩椎关节显示清晰;气管投影于椎体正中,其边界易于分辨;诸骨小梁清晰显示,周围软组织层次可见,下颌骨显示于第2、3颈椎间隙高度(图2-6-2B、C)。

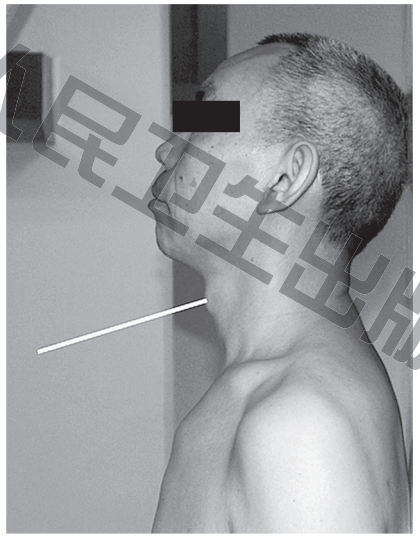

A. 体位

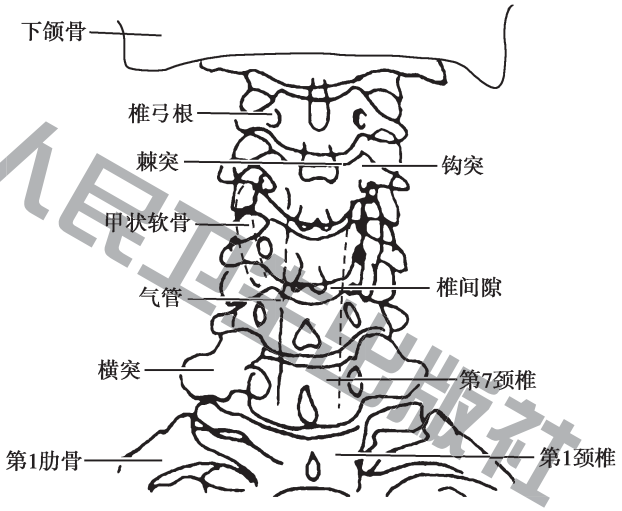

B. 照片示意图

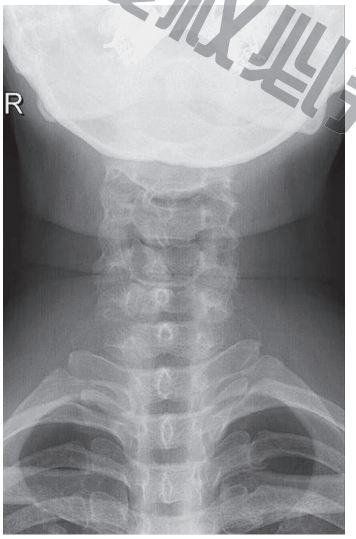

C. 照片影像

图2-6-2 第3~7颈椎正位

知识链接

站立位中心线倾斜15°以适应颈椎前凸度,使X线尽量与椎间隙平行。仰卧位前凸度可能降低,可适当减小角度。颈椎病情况下,颈椎曲度变直,可向头端倾斜5°,甚至垂直射入。

人民卫生出版社版权,侵权必究

3. 颈椎侧位

【摄影目的】 观察1~7颈椎侧位情况。重点观察椎体骨折与破坏，退行性颈椎关节改变，颈椎失稳等。

【摄影体位】 被检者站立于摄影架前，身体正中矢状面与IR平行，瞳间线与IR垂直。头稍上仰，听鼻线与地面平行，以免下颌骨与上部颈椎重叠。双肩尽量下垂，必要时被检者双手各持一沙袋，以免肩部与下部颈椎重叠。IR上缘超过外耳孔，下缘平胸骨颈静脉切迹，颈部前后缘连线中点对IR中线。颈椎侧位也可取坐位或仰卧位(水平侧位)摄影(图2-6-3A)。

【中心线】 中心线经甲状软骨平面、颈部前后缘连线中点垂直射入(因肢-片距较大，为减小影像放大失真，胶-片距以150cm为宜；在呼气后屏气曝光，有助于肩部向下放松)。

【影像显示】 显示全部颈椎侧位影像及颈部软组织影像；各椎体前后缘重合无双缘现象，枕骨与寰椎关节间隙清晰显示；椎体骨质、各椎间隙、椎间关节显示清晰，下颌骨不与椎体重叠；椎间隙、椎体骨皮质、骨小梁结构及周围软组织层次可见(图2-6-3B、C)。

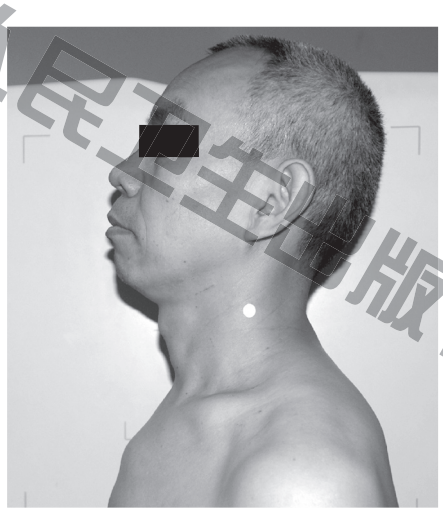

A. 体位

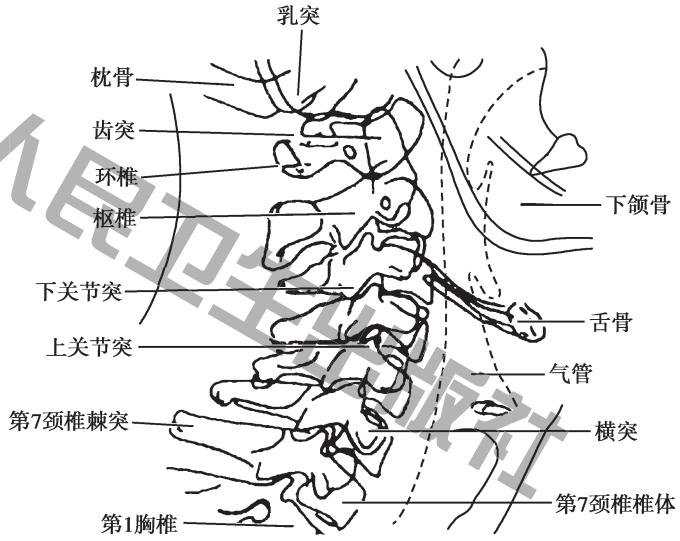

B. 照片示意图



C. 照片影像

图2-6-3 颈椎侧位

知识链接

颈椎功能位置的摄影方法：在颈椎侧位的基础上，头部尽量后仰时称过伸位；下颌尽量内收时称过屈位。目的是观察颈部的运动功能和诊断、排除颈椎序列失稳。

人民卫生出版社版权，侵权必究

4. 颈椎斜位

【摄影目的】 观察椎间孔、小关节及椎弓根情况。需分别摄取左、右斜位。

【摄影体位】 被检者立于摄影架前或俯卧于摄影床。右前斜位时面向左侧旋转，并使身体冠状面与摄影架呈55°角，左前斜位时相反。颈部斜位中线对IR中线，头部矢状面与IR平行，下颌略前伸。IR上缘超过外耳孔，下缘包括胸骨颈静脉切迹。此位置可进行卧位或坐位摄影。摄取双侧，以作对比（图2-6-4A）。

【中心线】 中心线向足侧倾斜10°角，经甲状软骨平面颈部前后缘连线中点射入。

【影像显示】 显示颈椎斜位影像，右（左）前斜位显示右（左）侧椎间孔和椎弓根；椎间孔呈卵圆形排列，显示于椎体与棘突之间，椎弓根投影于椎体正中，上下关节突显示清晰；椎骨纹理清晰；下颌骨不与椎体重叠（图2-6-4B、C）。

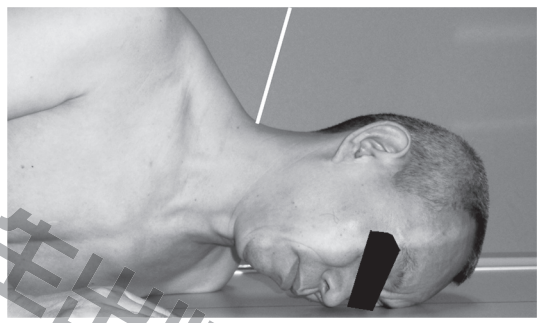

A. 体位

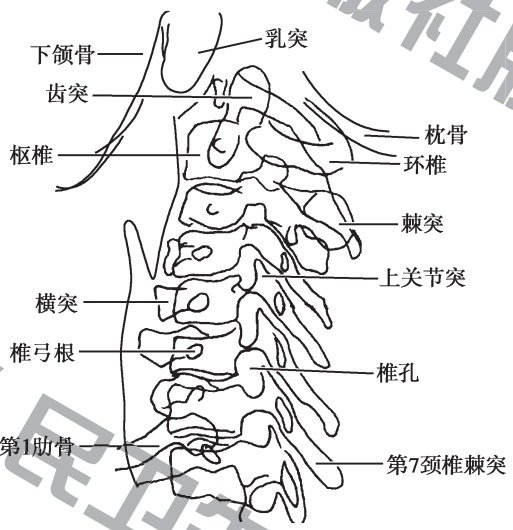

B. 照片示意图



C. 照片影像

图2-6-4 颈椎斜位

知识链接

颈椎斜位也可摄前后斜位。此时中心线需向头侧倾斜10°角，经甲状软骨平面颈部前后缘连线中点射入。左（右）后斜位显示右（左）侧椎间孔和椎弓根。

人民卫生出版社版权，侵权必究

（二）胸椎摄影体位

1. 胸椎正位（前后位）

【摄影目的】 观察胸椎正位形态及椎旁软组织情况。重点观察骨折、先天性脊柱侧弯、后凸畸形、骨肿瘤、感染性骨病、骨质疏松等。

【摄影体位】 被检者仰卧于摄影床上，背部贴紧台面，身体正中矢状面垂直于床面并重合于IR中线。两臂置于身旁，下肢伸直或髋关节、膝关节屈曲，双足平踏床面。IR上缘平第7颈椎，下缘包括第1腰椎（图2-6-5A）。

【中心线】 中心线对准第6胸椎（相当于胸骨体中点）垂直射入。

【影像显示】 显示胸椎正位影像于照片正中；棘突位于椎体正中，两侧横突、椎弓根对称显示，边缘锐利；椎间隙清晰，胸椎椎体骨小梁清晰显示（图2-6-5B、C）。

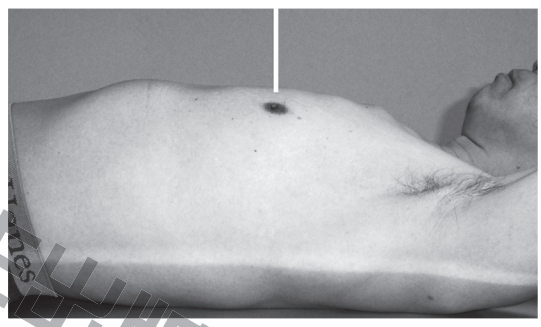

A. 体位

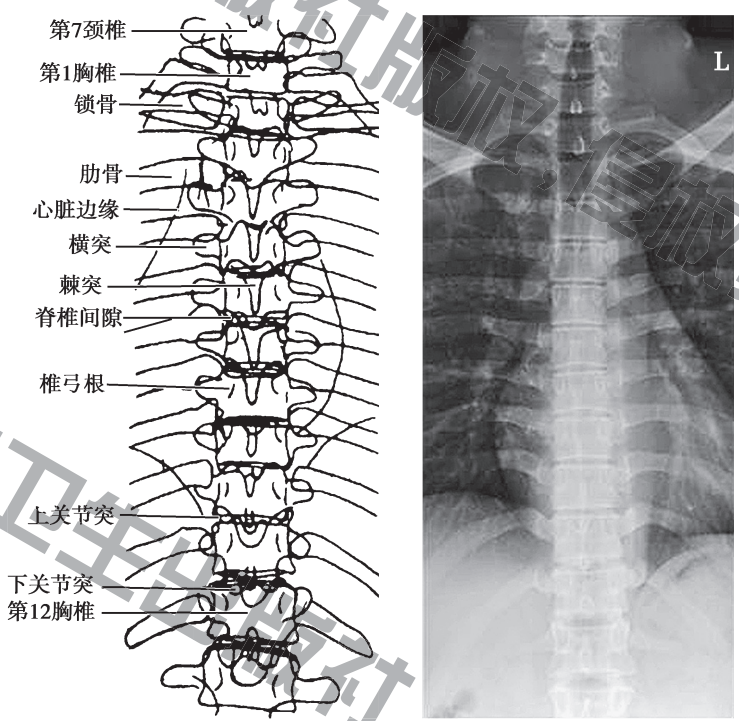

B. 照片示意图　　C. 照片影像

图2-6-5 胸椎正位

人民卫生出版社 版权所有 侵权必究

2. 胸椎侧位

【摄影目的】 观察胸椎侧位形态、排列曲度及骨质情况。重点观察骨折、先天性脊柱侧弯、后凸畸形、骨肿瘤、感染性骨病、骨质疏松等。

【摄影体位】 被检者侧卧于摄影床上，胸椎侧弯畸形者凸侧靠近床面。两臂上举屈曲，头枕于近床面一侧的上臂上。双侧髋关节、膝关节屈曲以支撑身体。两膝间放沙袋或棉垫，腰部过细者在腰下垫棉垫，使脊柱长轴与床面平行。胸椎棘突后缘置于床面中线外约 4cm 处。IR 上缘包括第 7 颈椎，下缘包括第 1 腰椎（图 2-6-6A）。

【中心线】 中心线对准腋后线第 7 胸椎平面垂直射入。

【影像显示】 显示胸椎侧位影像，第 3~12 胸椎呈侧位影像显示于照片正中，胸椎序列略呈后凸弯曲；椎体前后缘呈切线显示，无双边影现象；椎间隙显示清楚，后肋相互重叠，各椎体及附件结构清晰（图 2-6-6B、C）。

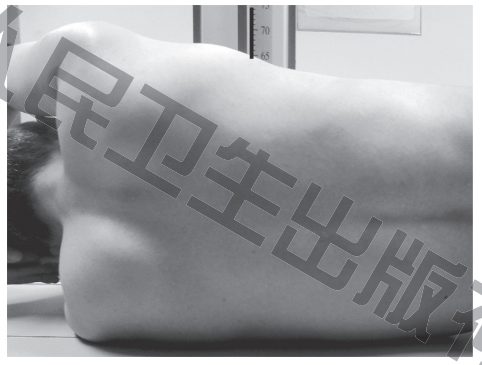

A. 体位

知识链接

由于心脏、膈肌、上腹部器官重叠在下胸部，与上胸部组织密度差异较大，所以胸椎正、侧位摄影应利用阳极效应，将X线管阴极端置于组织较厚的下部分胸椎。

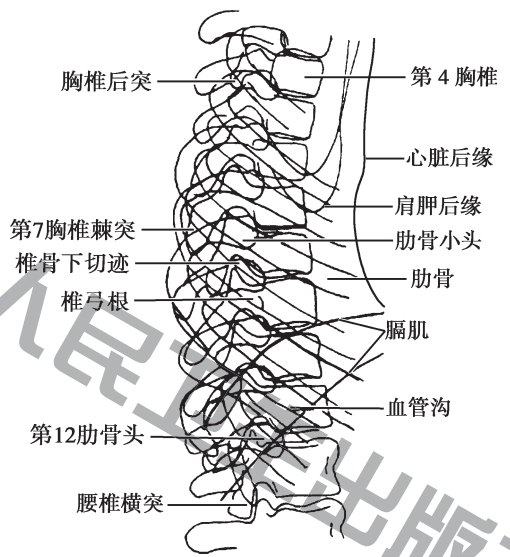

B. 照片示意图



C. 照片影像

图 2-6-6 胸椎侧位

人民卫生出版社版权，侵权必究

（三）腰椎摄影体位

1. 腰椎正位（前后位）

【摄影目的】 观察腰椎正位形态及椎旁软组织情况。重点观察骨折、骨肿瘤、感染性骨病、退行性关节病、脊柱侧弯等。

【摄影体位】 被检者仰卧于摄影床上，身体正中矢状面垂直于床面并重合于IR中线。两臂置于身旁，双侧髋关节、膝关节屈曲，双足平踏床面，使腰背部贴近床面，以减少生理弯曲度。IR上缘包括第11胸椎，下缘包括上部骶椎、左右包括腰大肌（图2-6-7A）。

【中心线】 中心线对准第3腰椎（相当于脐上3cm处）垂直射入。

【影像显示】 显示包括第11胸椎至第2骶椎全部椎骨及两侧腰大肌的影像，腰椎显示于照片正中，椎间隙清晰；诸椎体显示于影像正中，两侧横突、椎弓根对称显示；第3腰椎椎体各缘呈切线状显示，无双边现象；骨小梁清晰显示，腰大肌及周围软组织层次可见（图2-6-7B、C）。



A. 体位

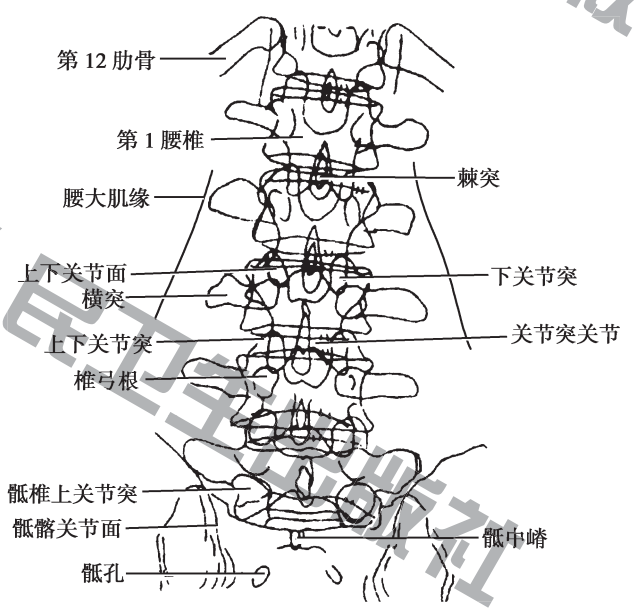

B. 照片示意图



C. 照片影像

图2-6-7 腰椎正位

人民卫生出版社版权，侵权必究

2. 腰椎侧位

【摄影目的】 观察腰椎侧位形态、排列曲度、棘突、椎间孔、关节突及骨质等情况。重点观察骨折、先天性脊柱畸形、脊椎滑脱、感染性骨病、骨质疏松等。

【摄影体位】 被检者侧卧于摄影床上，身体正中矢状面平行于床面。两臂上举抱头，双侧髋关节、膝关节稍屈曲以支撑身体（注意不要过度屈曲，否则腰椎前凸度将人为变直），腰细臀宽者在腰下垫棉垫，使脊柱与床面平行。第3腰椎棘突置于IR中线后5cm处。IR上缘包括第11胸椎，下缘包括第上部骶椎（图2-6-8A）。

【中心线】 中心线经第3腰椎平面（相当于肋弓下缘）垂直射入。

【影像显示】 显示第11胸椎至第2骶椎全部椎骨的侧位及部分软组织影像；第3腰椎椎体无双边现象；椎弓根、椎间孔、椎间关节、腰骶关节及棘突显示；椎体骨皮质和骨小梁结构清晰显示；周围软组织层次可见（图2-6-8B、C）。



A. 体位

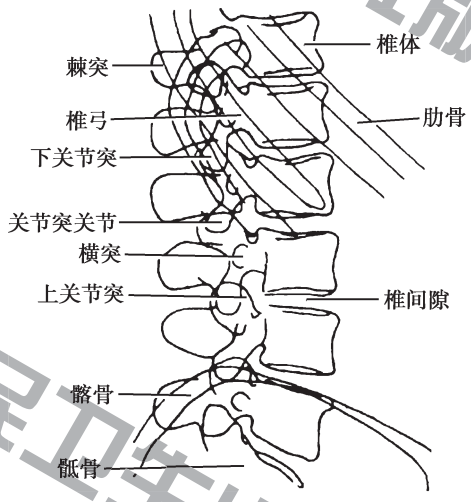

B. 照片示意图



C. 照片影像

图2-6-8 腰椎侧位

知识链接

腰椎前后位摄影X线管阴极端置于组织较厚的上部分腰椎。腰椎侧位摄影时，腰椎下段髋部软组织厚度大，应将X线管阴极端置于下部腰椎。

人民卫生出版社版权，侵权必究

3. 腰椎斜位

【摄影目的】 观察腰椎椎间关节、上下关节突和椎弓等情况。常规摄取左右双斜位进行对比。

【摄影体位】 被检者侧卧于摄影床上，身体向后倾斜，使身体冠状面与床面呈45°角，必要时可在背部及臀部垫以棉垫支撑。双侧髋关节、膝关节屈曲以支撑身体。腰细臀宽者在腰下垫棉垫，使脊柱与床面平行。第3腰椎棘突置于IR中线后4cm处。IR上缘包括第11胸椎，下缘包括上部骶椎（图2-6-9A）。

【中心线】 中心线经第3腰椎平面垂直射入。

【影像显示】 显示第1-5腰椎及腰骶关节斜位影像位于照片正中；近片侧各椎弓根投影与椎体重叠，椎间关节间隙呈切线状，投影于椎体后部；椎间隙及骨结构显示良好；腰椎附件在斜位片上显示为“猎狗状”形态：近片侧的横突为“狗嘴”，椎弓根为“狗眼”，椎弓峡部为“狗颈”，上关节突为“狗耳”，下关节突为“狗前腿”，“狗耳”与“狗前腿”间的窄隙为关节突关节间隙。远片侧的椎弓、关节突关节组成“猎狗”的后半部，“后腿”为下关节突，“狗尾巴”为横突（图2-6-9B、C）。

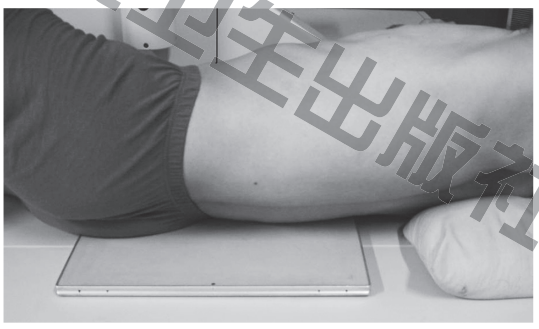

A. 体位

知识链接

腰椎过伸、过屈位摄影方法：侧卧位，被检者自然用力进行腰部过伸、过屈运动到极限位置分别摄片。目的是观察腰部前屈后伸的运动功能状态和通过序列曲线变化诊断、排除腰椎序列失稳、关节滑脱。

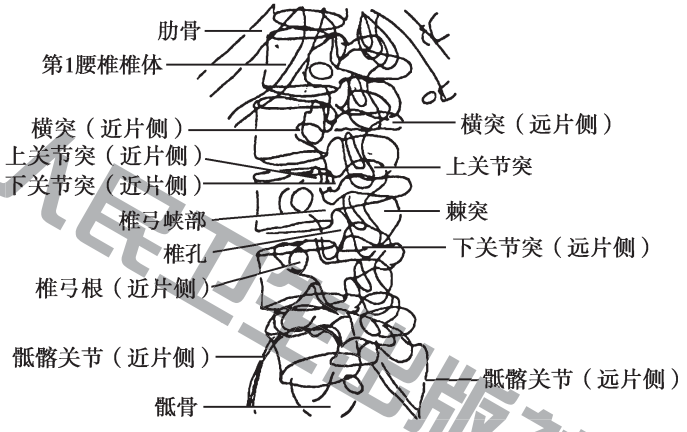

B. 照片示意图

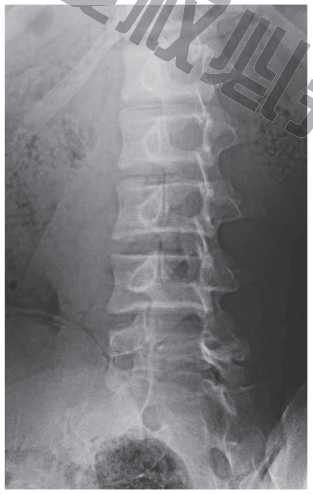

C. 照片影像

图2-6-9 腰椎斜位

人民卫生出版社版权，侵权必究

（四）骶尾椎摄影体位

1. 骶尾椎正位（前后位）

【摄影目的】 观察骶尾椎正位骨质情况。重点观察骨折、骨肿瘤等。

【摄影体位】 被检者仰卧于摄影床上，身体正中矢状面垂直于床面并重合于IR中线。两臂置于身旁，双下肢伸直并拢。IR上缘包括第4腰椎，下缘包括耻骨联合下3cm（图2-6-10A）。

【中心线】 骶椎摄影时中心线向头侧倾斜15°~20°角经耻骨联合上3cm处射入。尾椎摄影时中心线向足侧倾斜15°角经耻骨联合上3cm处射入。骶尾椎同时摄影时中心线对两侧髂前上棘连线中点至耻骨联合上缘连线中点垂直射入。

【影像显示】 分别显示骶椎、尾椎正位影像，骶中嵴位于照片正中，骶椎与尾椎骨质结构清晰，骶孔左右对称（图2-6-10B、C）。



A. 体位

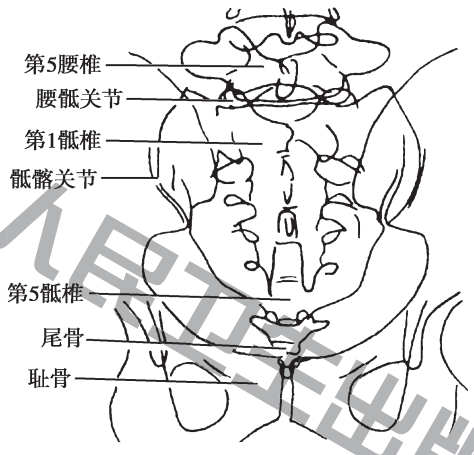

B. 照片示意图

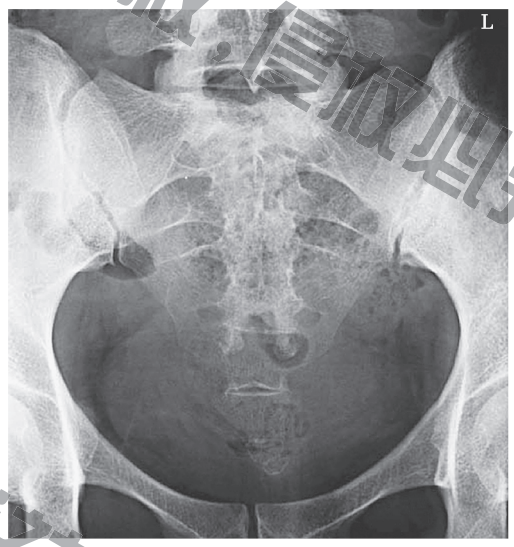

C. 照片影像

图2-6-10 骶尾椎正位

人民卫生出版社版权，侵权必究

2. 骶尾椎侧位

【摄影目的】 观察骶尾椎侧位骨质情况，多用以检查外伤后骨折。

【摄影体位】 被检者侧卧于摄影床上，身体正中矢状面平行于床面。两臂上举抱头，双侧髋关节、膝关节屈曲以支撑身体。腰细臀宽者在腰下垫棉垫，使脊柱与床面平行。骶部后缘置于IR中线外4cm。IR上缘包括第4腰椎，下缘包括耻骨联合下3cm（图2-6-11A）。

【中心线】 中心线经骶尾椎中部（髂前上棘向下、向后8~10cm处）垂直射入。

【影像显示】 骶椎、尾椎侧位影像显示于照片中心，边界明确；腰骶关节及骶尾关节间隙清晰（图2-6-11B、C）。



A. 体位

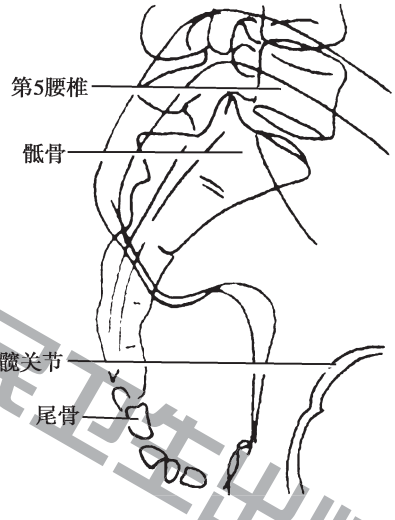

B. 照片示意图



C. 照片影像

图2-6-11 骶尾椎侧位

人民卫生出版社版权，侵权必究

三、摄影体位选择

脊柱摄影的体位选择参见表 2-6-1。

表 2-6-1 脊柱摄影体位选择

病变	首选位置	其他位置
神经根型颈椎病	颈椎斜位	颈椎侧位
脊髓型颈椎病	颈椎侧位	颈椎前后位、颈椎斜位
椎动脉型颈椎病	颈椎前后位	颈椎斜位、颈椎侧位
颈椎骨折(第 1、2 颈椎)	第 1、2 颈椎张口位	颈椎侧位
颈椎骨折(下段)	颈椎侧位	颈椎前后位
寰枢椎病变	第 1、2 颈椎张口位	颈椎侧位
落枕	颈椎前后位、颈椎侧位	第 1、2 颈椎张口位
颈椎脱位、椎间关节绞锁	颈椎侧位功能位	颈椎前后位
颈椎结核	颈椎侧位	颈椎前后位
颈部软组织病变	颈椎侧位	颈部软组织侧位
胸腔开口综合征	颈椎前后位	
颈肋	颈椎前后位(包括 T_2)	
截瘫	相应脊柱段前后位、侧位	
上段胸椎病变	胸椎上段前后位	胸椎上段侧位、斜位
胸椎结核、肿瘤、炎症	胸椎前后位、侧位	
胸椎骨折	胸椎前后位、侧位	胸椎仰卧水平侧位
脊柱侧弯	胸椎前后位、侧位	
椎体骨软骨病	胸椎前后位、侧位	腰椎前后位、侧位
腰椎骨折	腰椎前后位、侧位	腰椎仰卧水平侧位
腰椎结核、肿瘤、炎症	腰椎前后位、侧位	
腰椎退行性变	腰椎前后位、侧位	腰椎斜位
腰椎间盘突出	腰椎前后位、侧位	
强直性脊柱炎	腰椎前后位、骶髂关节前后位	腰椎侧位、胸椎前后位
腰椎滑脱	腰椎前后位、侧位	腰椎斜位、侧位功能位
腰椎椎弓根峡部裂	腰椎斜位	腰椎关节突关节位
脊柱裂	腰椎前后位、骶骨前后位	
腰椎骶化、骶椎腰化	腰椎前后位(包括骶髂关节)	
致密性骨炎	骶髂关节前后位	骶髂关节前后斜位
布氏杆菌病	腰椎前后位	斜位、骶髂关节前后位
骶尾椎骨折	骶尾椎侧位	骶尾椎前后位

(吕俊宏)

人民卫生出版社 人民卫生出版社版权,侵权必究 人民卫生出版社

第七节 骨盆X线检查

病例

某青年男性于特技轮滑训练过程中向后跌倒，从高空坠落，双臀着地负伤。遂入院就诊，临床怀疑骨盆骨折。

请问：1. 从影像技师的角度分析应如何选择摄影体位？

2. 操作中的相关注意事项有哪些？

骨盆由左右髋骨和骶骨、尾骨以及其间的骨连接构成。髋骨由髂骨、耻骨和坐骨组成。骶髂关节和耻骨联合为微动关节，共同起传递重量、支持脊柱、保护盆腔的作用。骨盆X线摄影重点观察外伤、各类骨病、肿瘤、感染、先天性或后天性畸形、活动功能改变等，应根据医嘱要求和病变体征选择多种体位组合摄影。

一、摄影注意事项

1. 摄影前应清除肠道内容物，排空膀胱尿液。

2. 摄影时要准确利用体表定位标志，明确中心线的入射点和出射点，避免对投影产生不利影响。

3. 盆腔组织密度高、厚度大，摄影时应使用滤线器。摄影距离：75~100cm。

4. 对外伤患者应避免因搬动而造成的不必要的损伤。

5. 骨盆摄影呼吸方式常用平静呼吸时曝光，目的是通过呼吸运动使盆腔内脏器产生运动性模糊，从而衬托出骨盆的影像，也可采用深呼气后屏气曝光。

6. 骨盆摄影IR大小选用：骨盆整体片常用304mm×381mm（12英寸×15英寸）；局部片用203mm×254mm（8英寸×10英寸）或相应照射野的IR板。

7. 摄影时应注意对被检者的X线防护，适当运用体位防护。

二、常用摄影体位

（一）骨盆正位（前后位）

【摄影目的】 常规位置；观察骨盆形态、骨质结构及双侧髋关节，主要用于外伤性骨盆骨折、关节脱位及分离。

【摄影体位】 被检者仰卧于摄影床上，身体正中矢状面垂直床面并重合于IR中线。双下肢伸直并稍内旋，足尖向上，两踇趾靠拢。IR上缘超出髂骨嵴3cm，下缘达耻骨联合下3cm。骨盆畸形者需用棉垫垫于髋部，使两侧髂前上棘连线与摄影床面平行（图2-7-1A）。

【中心线】 经两侧髂前上棘连线中点与耻骨联合上缘连线的中点垂直IR射入。

【影像显示】 显示骨盆正位影像，照片包括骨盆诸骨、股骨近端及两侧软组织，左右对称；骨盆位于影像正中，骶骨嵴与耻骨联合位于中线，左右对称显示，耻骨不能与骶骨重叠，左右髋关节分别位于骨盆两侧下1/4处，内方为耻骨、坐骨围成的闭孔；骨盆诸骨、股骨近端皮质及骨小梁清晰可见，无明显的粪便气体及其他干扰影（图2-7-1B、C）。

人民卫生出版社版权，侵权必究



A. 体位

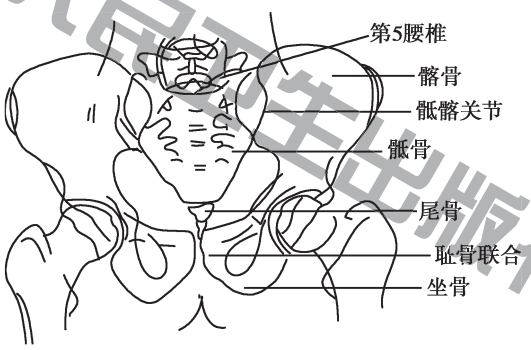

B. 照片示意图

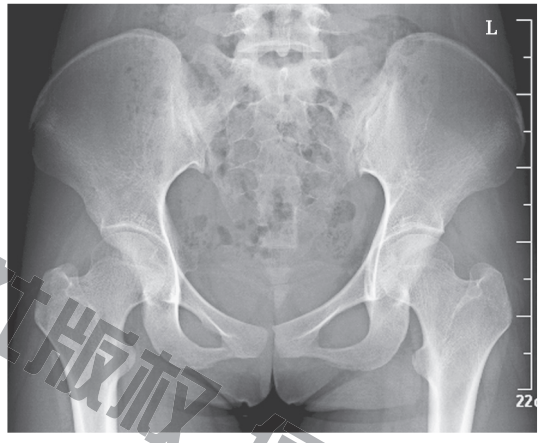

C. 照片影像

图 2-7-1 骨盆正位

（二）骶髂关节正位（前后位）

【摄影目的】 观察双侧骶髂关节情况。

【摄影体位】 被检者仰卧于摄影床上，身体正中矢状面垂直床面并重合于IR中线。屈肘置于胸前，双下肢伸直并拢，足尖直立向上。IR上缘超出髂骨嵴3cm，下缘达耻骨联合（图2-7-2A）。

【中心线】 中心线向头侧倾斜10°~20°角，经髂前上棘连线中点与耻骨联合连线中点射入。中心线倾斜的角度依腰骶弯曲度的大小而决定，男性倾斜角度偏小，女性倾斜角度偏大。

【影像显示】 显示骶髂关节正位影像，左右对称；骶骨呈正位影像，与髂骨的耳状面重叠，骶髂关节耳状面边缘、间隙显示清楚，骨纹理清晰；骶尾椎部分与耻骨联合重叠（图2-7-2B、C）。

人民卫生出版社 人民卫生出版社版权，侵权必究 人民卫生出版社



A. 体位

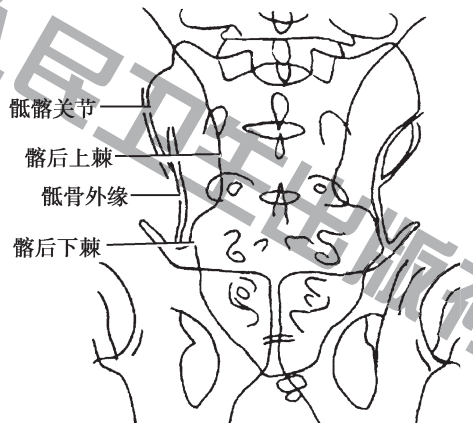

B. 照片示意图



C. 照片影像

图 2-7-2 骶髂关节正位

（三）双侧髋关节与股骨颈侧位（蛙形位）

【摄影目的】 主要用于小儿髋关节脱位复位后的检查及观察两侧股骨颈骨质的情况。

【摄影体位】 被检者仰卧于摄影床上，身体正中矢状面垂直床面并重合于 IR 中线。双侧髋关节、膝关节屈曲，且外旋与床面皆呈约 30°（成人为 75°）角，双足内缘靠拢，足掌相对。两侧股骨大粗隆连线中点置于 IR 中心（图 2-7-3A）。

【中心线】 中心线经两侧股骨大粗隆连线中点垂直 IR 射入。

【影像显示】 显示双侧髋臼正位影像，两侧股骨向外下方伸展，股骨头和股骨颈近似侧位影像，两侧对称；大粗隆与股骨颈重叠；骨质及关节间隙显示清晰（图 2-7-3B、C）。

三、摄影体位选择

骨盆摄影的体位选择参见表 2-7-1。

人民卫生出版社版权，侵权必究



A. 体位

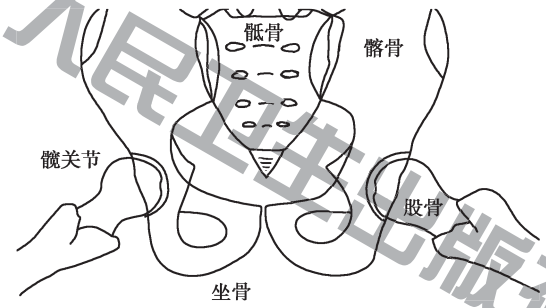

B. 照片示意图

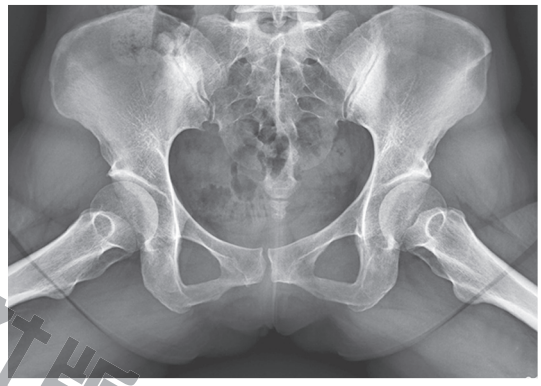

C. 照片影像

图 2-7-3 双侧髋关节与股骨颈侧位

表 2-7-1 骨盆摄影体位选择

病变	首选位置	其他位置
骨盆外伤	骨盆前后位	骨盆入口位、出口位
下腹部、臀部异物	骨盆前后位	骨盆侧位
畸形性骨炎、骨软骨瘤	骨盆前后位	
氟骨症	骨盆前后位	腰椎前后位
髂骨炎性病变	髂骨前后斜位	骶髂关节前后斜位
髂骨肿瘤	髂骨前后斜位	骨盆前后位
致密性骨炎	骶髂关节前后位	骶髂关节前后斜位
耻骨、坐骨外伤	耻骨和坐骨前后位	
产后耻骨联合分离	耻骨联合站立后前位	
髋关节脱位	双侧髋关节正位、蛙形位	

（吕俊宏）

人民卫生出版社版权，侵权必究

第八节 胸部X线检查

病例

陈某，女，32岁，发热、咳嗽、咳痰3天，遂到当地医院就诊。

请问：1. 该患者首选何种X线检查？

2. 首选的摄影体位是哪些？

3. 各体位的摄影要点有哪些？

一、摄影注意事项

1. 摄影前，被检者着棉质内衣，注意摘脱金属饰品及膏药等，女性被检者脱去胸罩，将发辫等置于头上。

2. 胸部摄影常规摄取站立位，以利于观察胸部病变。对于外伤、体弱、病情严重或婴儿等不能站立的被检者，可根据情况摄取坐位、半坐位或卧位片。

3. 胸部正位常规摄取后前位片，充分显示肺组织，且心影放大率小，摄取胸部侧位片时，如主要检查肺部，常规摄取右侧位或患侧侧位片，而检查心脏大血管，常规摄取左侧位片。

4. 需重点观察肺部时，中心线经第5胸椎水平垂直摄入IR；为使头部、颈部甲状腺等免受X线照射，可将中心线向足端倾斜5°~10°角，经第5胸椎摄入IR中心。需重点观察心脏大血管时，中心线经第六胸椎水平垂直摄入IR，为观察左心房与食管的关系，须同时口服医用硫酸钡。

5. 肺部摄影时，呼吸方式为深吸气后屏气；心脏大血管摄影时，平静呼吸下屏气。对不能配合呼吸动作的被检者，可选择高毫安、短时间，并在吸气末进行曝光，摄取肺充气像，利于观察肺内病变。

6. 成人肺部摄影，摄影距离为150~180cm；心脏摄影，摄影距离200cm，儿童胸部摄影距离一般为100cm。

7. 摄影参数选择，在X线管容量允许的情况下，选择最短曝光时间，减少心脏搏动导致的运动性模糊。心脏大血管摄影管电压较肺部摄影需增加5~10kV。若因病变导致两侧肺部密度相差较大或欲观察被肋骨、心脏、锁骨等遮盖的肺组织及纵隔肿瘤等影像，可采用高千伏摄影技术，并选用高栅比的滤线栅。

8. 肋骨摄影，应根据病变部位采取尽可能使病变贴近IR的体位进行摄影，常规摄正位，不摄侧位片，必要时加摄斜位片、切线位片。

9. 膈上肋骨与肺组织重叠，膈下肋骨与腹腔脏器重叠，X线吸收差异较大，故膈上肋骨和膈下肋骨应分别采用不同的摄影条件及呼吸方式进行摄影，也可采用高千伏技术同时摄取全肋骨影像。

10. 胸骨正位摄影，应采用低千伏、低毫安、长时间、近距离，并倾斜中心线的摄影技术，呼吸方式为均匀缓慢连续浅呼吸，以获得自体断层的效果。

11. IR规格选择，胸部整体片一般选择356mm×432mm（14英寸×17英寸）或305mm×381mm（12英寸×15英寸），局部片及小儿片视具体情况酌减，IR一般竖放，小儿及矮胖者横放。

人民卫生出版社版权，侵权必究

二、常用摄影体位

(一) 胸部正位(后前位)

【摄影目的】 观察胸廓、肺部、心脏大血管、纵隔、膈肌等形态,进行心脏测量,常规体检。

【摄影体位】 被检者背向X线管,站立于摄影架前,双足分开与肩同宽,前胸壁紧贴IR,身体正中矢状面与IR垂直,并对准IR中线,头稍上仰,下颌置于立位摄影架颌托上。双手背置于髋部,双肩放松下垂,肘部弯曲,上臂及肘部尽量内旋,使肩胛骨向外牵拉,避免与肺野重叠。IR上缘超出肩部皮肤3cm,下缘包括两侧肋膈角,两侧包括侧胸壁皮肤(图2-8-1A)。

考点提示

肺部常见病变的摄影体位选择与标准影像所见

【中心线】 中心线对准第5胸椎水平垂直射入。

【影像显示】 显示胸部正位影像(包括胸廓、双侧肺野、纵隔及双侧肋膈角),两侧胸锁关节对称,上四个胸椎体清晰可见,肩胛骨投影于肺野之外;双肺尖充分显示,肺门结构可辨,肺纹理由肺门呈放射状伸向肺野,层次清晰,心脏居中偏左,心脏大血管边缘及膈肌锐利,肋骨纹理清晰(图2-8-1B、C)。



A. 体位

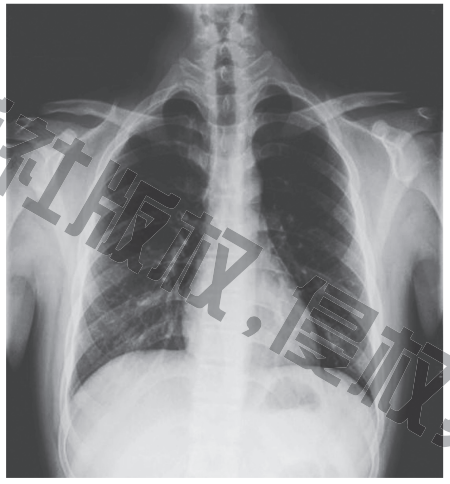

C. 照片影像

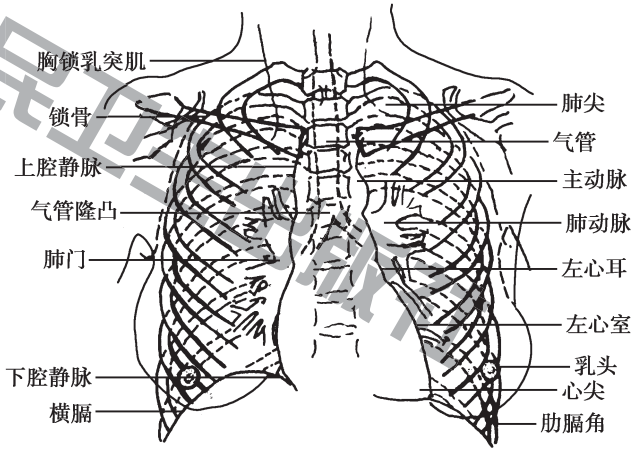

B. 显示示意图

图2-8-1 胸部后前位

人民卫生出版社版权,侵权必究

（二）胸部侧位

【摄影目的】 观察心脏大血管的形态及其后方肺组织和前后肋膈角等影像，结合正位片确定病变部位，了解纵隔内病变部位。

【摄影体位】 被检者侧立于摄影架前，被检侧紧贴IR，双足分开与肩同宽，身体正中矢状面与IR平行，身体长轴中线对准IR中线。两臂上举屈肘交叉抱头，使肩部尽量不与肺部重叠。IR上缘平第7颈椎，下缘包括肋膈角，前后缘包括前胸壁及后背皮肤（图2-8-2A）。

【中心线】 中心线对准腋中线第6胸椎水平垂直射入。

【照片显示】 显示胸部侧位影像，包括肺尖、前后胸壁、膈肌及后肋膈角，胸骨及胸椎呈侧位像，膈肌前高后低。从颈部到气管分叉部，能连续追踪到气管影像，心脏大血管居中偏前，心前、后间隙、肺野清晰，食管吞钡显影时位于心影后方（图2-8-2B、C）。

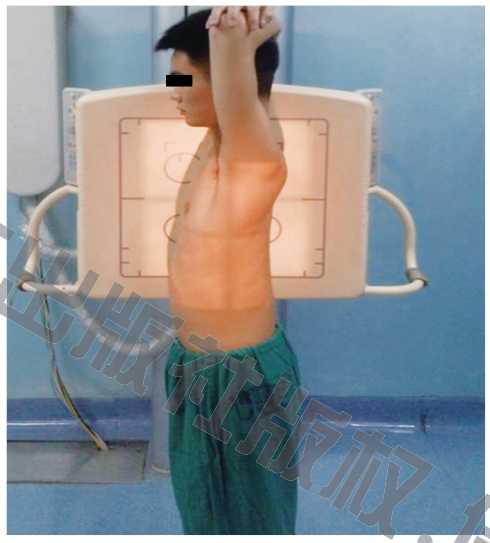

A. 体位

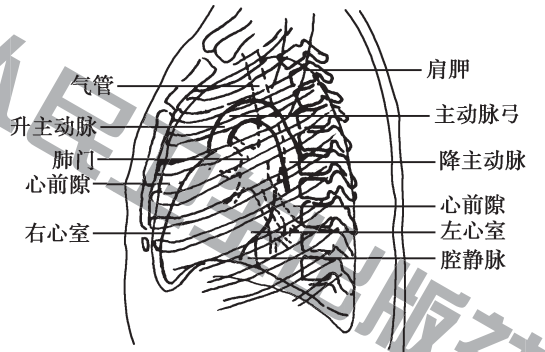

B. 显示示意图

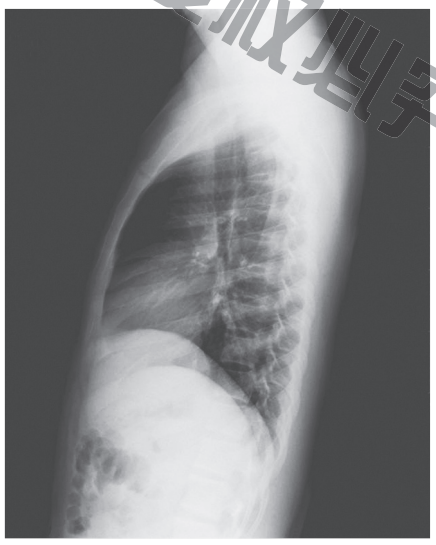

C. 照片影像

图2-8-2 胸部侧位

人民卫生出版社版权，侵权必究

（三）胸部右前斜位

【摄影目的】 观察左心房、肺动脉干、右心室漏斗部及右心房形态。

【摄影体位】 被检者背向X线管，站立于摄影架前，右前胸壁紧贴IR，使身体冠状面与IR呈45°~55°角，左臂上举，屈肘抱头，右手背放在髋部，右臂内旋。IR上缘超出锁骨6cm，下缘达第12胸椎，左前及右后胸壁包括在IR内（图2-8-3A）。

考点提示

胸部右前斜位最佳显示心脏哪个房室

【中心线】 中心线对准第6胸椎水平与左侧腋后线交界处垂直射入。曝光时患者需吞服医用硫酸钡。

【影像显示】 显示胸部右前斜位影像，照片上缘包括下颈部，下缘包括膈肌，前后缘包括侧胸壁；胸部呈斜位投影，心脏大血管投影于胸部左侧，不与胸椎重叠，胸椎投影于胸部右后1/3处；食管胸段钡剂充盈良好，位于心脏与脊柱之间（图2-8-3B、C）。

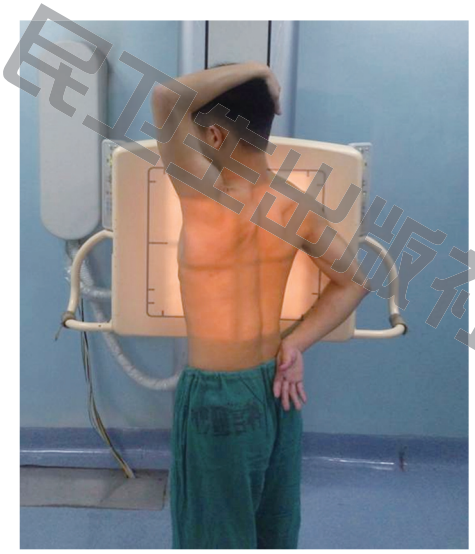

A. 体位

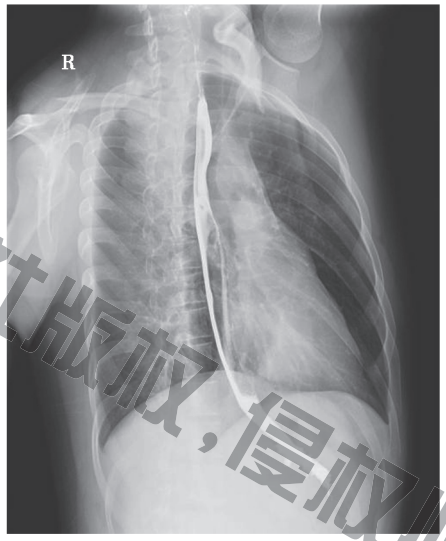

C. 照片影像

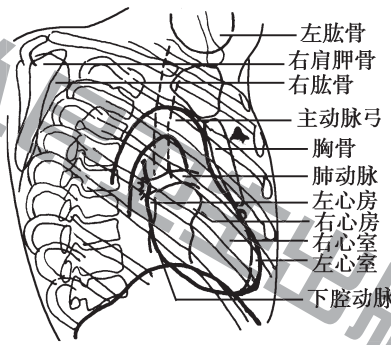

B. 显示示意图

图2-8-3 胸部右前斜位

人民卫生出版社版权，侵权必究

（四）胸部左前斜位

【摄影目的】 观察左心室、右心室、左心房、右心房、主动脉及主动脉窗的形态。

【摄影体位】 被检者背向X线管，站立于摄影架前，左前胸壁紧贴IR，使身体冠状面与IR呈60°~70°角，右臂上举，屈肘抱头，左手背放在髋部，左臂内旋。IR上缘超出锁骨6cm，下缘达第12胸椎，右前及左后胸壁包括在IR内（图2-8-4A）。曝光时患者需吞服医用硫酸钡。

【中心线】 中心线对准第6胸椎高度与斜位胸廓水平连线的中点，垂直射入。曝光时患者需吞服医用硫酸钡。

【影像显示】 显示胸部左前斜位影像，照片上缘包括下颈部，下缘包括膈肌，前后缘包括侧胸壁；胸部呈斜位投影，心脏大血管投影于胸部右侧，胸椎投影于胸部左后1/3偏前处；心后缘上方是展开的主动脉弓，弓下透明区为主动脉窗，胸主动脉全部展示，边缘清晰（图2-8-4B、C）。



A. 体位

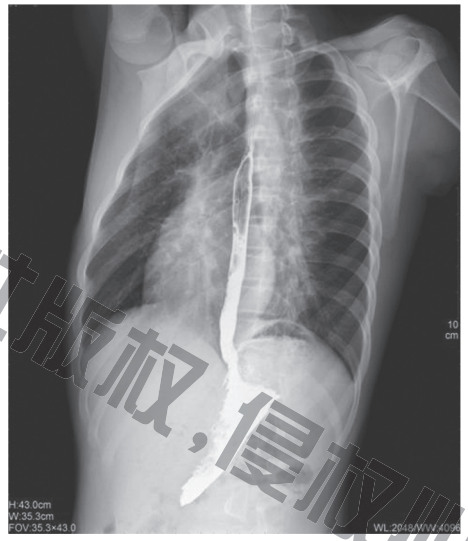

C. 照片影像

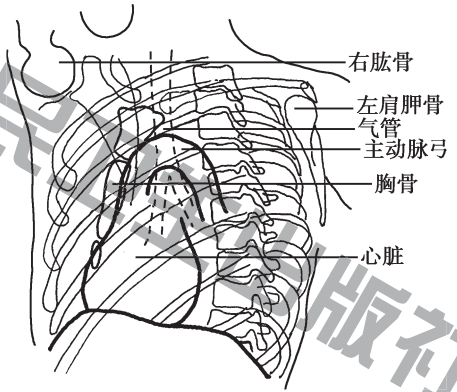

B. 显示示意图

图2-8-4 胸部左前斜位

人民卫生出版社版权，侵权必究

（五）婴幼儿胸部正位

【摄影目的】 观察婴幼儿心脏及肺的形态。

【摄影体位】 幼儿：被检幼儿站立或坐于摄影架前，陪护人员手持幼儿双臂上举抱头，并使幼儿头部后仰，避免下颌与上胸部重叠。前胸壁紧贴IR，身体正中矢状面与IR中线垂直并重合。婴儿：IR平放于摄影床上，被检婴儿仰卧于IR上，陪护人员一人固定髋部，一人将婴儿手臂上举放于头部两侧并固定肩部，身体正中矢状面与IR中线垂直并重合（图2-8-5A）。

【中心线】 中心线对准胸骨角垂直射入。注意选择小焦点、短时间、严格控制照射野。

【影像显示】 显示婴幼儿胸部正位影像，胸廓左右径大于上下径。心脏居中，心脏上方可见胸腺影像，肺尖显示于锁骨之下。（图2-8-5B）。

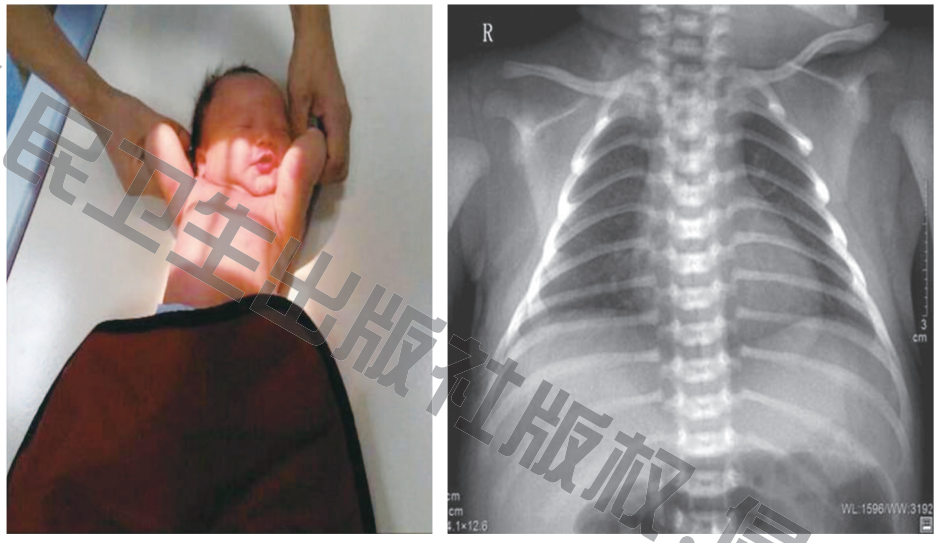

A. 体位　　B. 照片影像

图2-8-5　婴儿胸部正位

（六）胸部半坐前后位

【摄影目的】 适用于病重不能站立且有胸腔积液者。

【摄影体位】 被检者半卧于床上，IR置于背后，身体正中矢状面与IR长轴中线垂直并重合。头后仰，两手背置于髋部，肘部尽量屈曲内旋，IR应包括肺尖、两侧胸壁、双侧膈肌及肋膈角（图2-8-6A）。

【中心线】 中心线对准胸骨角垂直射入。

【影像显示】 显示胸部正位影像，与站立后前位影像相比，半坐位照片显示纵隔增宽，心脏及前肋骨影像放大（图2-8-6B）。

（七）胸部仰卧侧位

【摄影目的】 观察不能移动的被检者胸部侧位影像和被胸腔积液遮蔽的前部肺野。

【摄影体位】 被检者仰卧于摄影床上，背部下垫5~7cm高棉垫。双臂上举，下颌前伸，IR侧立于被检测胸壁外，身体矢状面与IR长轴平行，IR上缘平甲状软骨，下缘包括12胸椎，前后缘包括前胸壁及后背皮肤（图2-8-7）。

人民卫生出版社版权，侵权必究

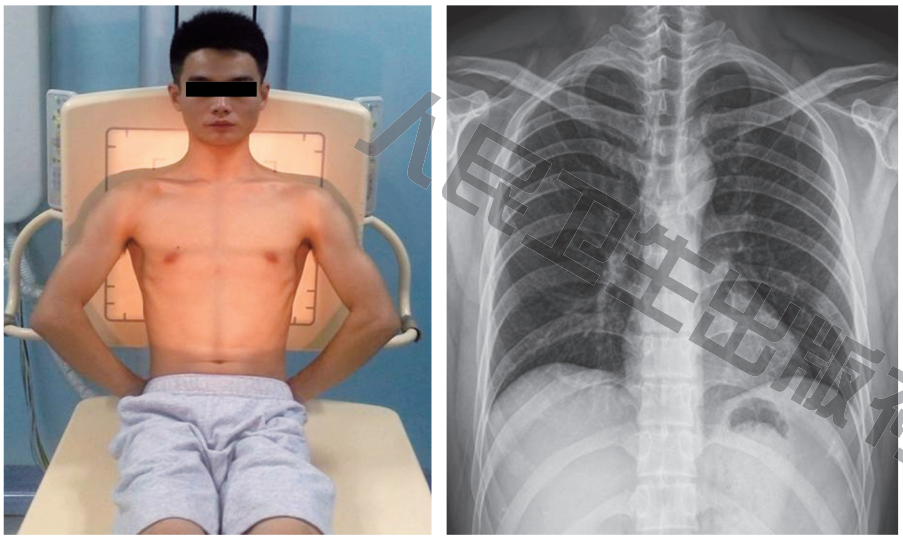

A. 体位　　B. 照片影像

图 2-8-6　胸部半坐前后位

【中心线】中心线经腋中线与第 5 胸椎平面交点垂直射入。

【影像显示】显示胸部侧位影像，膈肌位置较高，近前胸壁的肺组织显示清晰。



图 2-8-7　胸部仰卧侧位

（八）胸部前弓位

【摄影目的】为胸部正、侧位的补充位置；主要用于显示肺尖、锁骨下区及右肺中叶的病变。

【摄影体位】被检者面向 X 线管，站立于摄影架前 30cm 处，两足分开与肩同宽，肩部紧贴 IR，身体的正中矢状面与 IR 中线垂直并重合，两手背放于髋部，肘部屈曲内旋，身体后仰，头稍前倾，下胸部及腹部前凸，使胸部冠状面与 IR 呈 45°角，IR 上缘超出锁骨 6~7cm，两侧与侧胸壁等距（图 2-8-8A）。

考点提示

胸部前弓位主要显示什么部位的病变

【中心线】中心线对准胸骨角下缘垂直射入。

【影像显示】显示胸部半轴位影像。肺尖肺野、右肺中叶显示清楚，锁骨投影在胸廓上方，肋骨呈水平位显示，肋间隙变宽（图 2-8-8B、C）。

人民卫生出版社版权，侵权必究



A. 体位

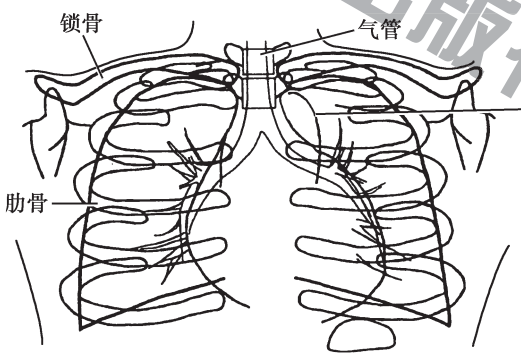

B. 显示示意图

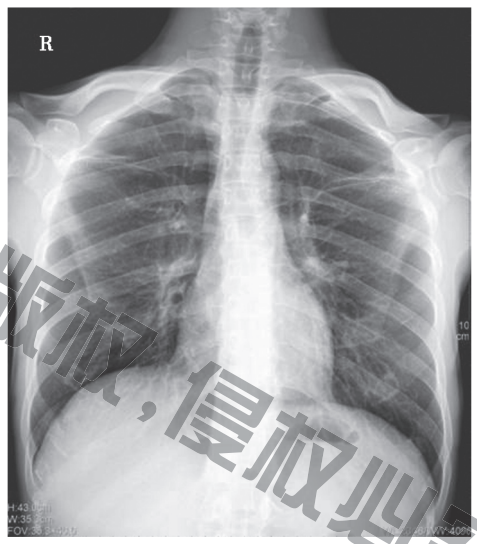

C. 照片影像

图 2-8-8 胸部前弓位

(九) 胸骨正位

【摄影目的】 观察胸骨正位骨质情况。

【摄影体位】 IR 横置于摄影台上,下垫一高约 5cm 的木块,被检者立于摄影床外侧,俯身使胸骨紧贴 IR,身体矢状面与床面长轴垂直,IR 上缘达胸锁关节上 2cm,下缘包括剑突,两臂内旋 180°置于身旁,头部前伸垫以软垫(图 2-8-9A)。

【中心线】 中心线向左侧倾斜,经胸骨中点射入。

中心线倾斜角度 α=40(常数)- 胸部前后径(cm)

【影像显示】 显示胸骨后前斜位影像,胸骨位于照片中央,不与胸椎重叠;胸骨边缘锐利,骨质和关节间隙清晰,肋骨影像模糊;当中心线从左后射入时,因胸骨与心脏影像重叠胸骨密度显示均匀,但对比度降低(图 2-8-9B、C)。

人民卫生出版社 人民卫生出版社版权,侵权必究



A. 体位

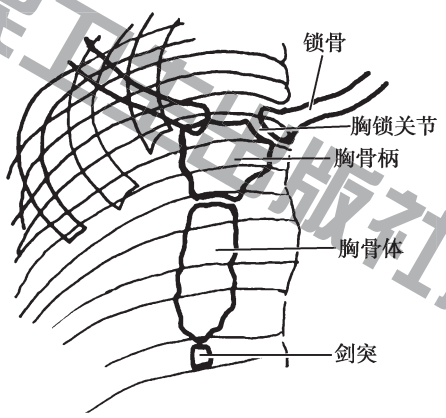

B. 显示示意图



C. 照片影像

图 2-8-9 胸骨后前斜位

（十）胸骨侧位

【摄影目的】 观察胸骨前后面骨质及侧位情况。

【摄影体位】 被检者侧立于摄影架前，身体矢状面与 IR 平行，下颌颏部略抬起，两臂放于后背，两手相握，肩部尽量向后，胸部前挺，IR 上缘包括胸锁关节，下缘包括剑突，前胸壁位于 IR 前中 1/3 交界处（图 2-8-10A）。

【中心线】 中心线对准胸骨侧位中点距前胸壁后约 4cm 处垂直射入。

【影像显示】 显示胸骨侧位影像，全部胸骨不与肺组织或肋骨影像重叠；胸骨前后缘骨皮质及骨纹理显示清晰，胸锁关节重叠，胸前壁软组织清晰可见（图 2-8-10B、C）。

人民卫生出版社版权，侵权必究



A. 体位

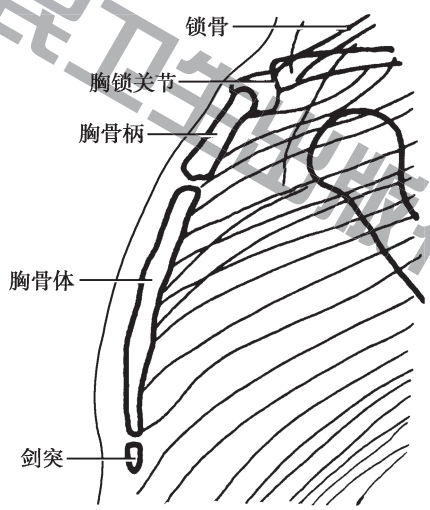

B. 显示示意图

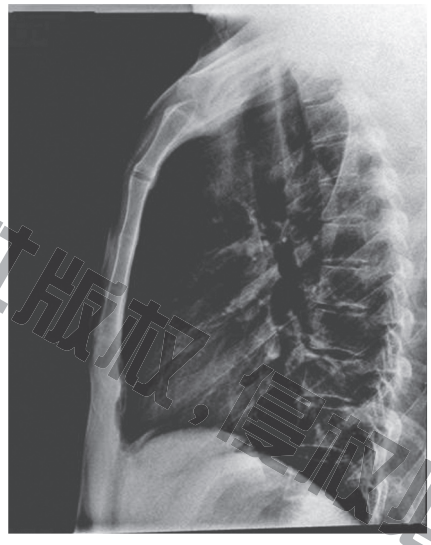

C. 照片影像

图 2-8-10 胸骨侧位

（十一）肋骨斜位

【摄影目的】 观察腋中线区肋骨弯曲部分的骨质情况。

【摄影体位】 被检者面向X线管，站立于摄影架前，被检侧紧贴IR，身体冠状面与IR成45°角，两臂上举，屈肘抱头，肩部内收，IR上缘包括第7颈椎，下缘包括第3腰椎（图2-8-11A）。

【中心线】 中心线对准斜位胸廓中点垂直射入。

【影像显示】 显示被检测肋骨斜位影像，腋中线部肋骨呈平面展示，骨纹理清晰，肋骨颈部显示好（图2-8-11B、C）。

人民卫生出版社版权，侵权必究



A. 体位

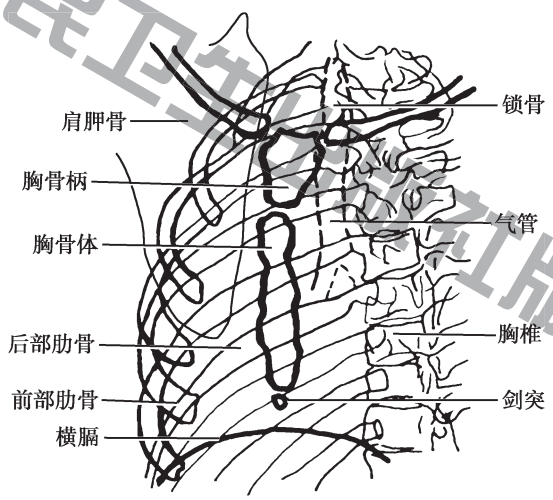

B. 显示示意图

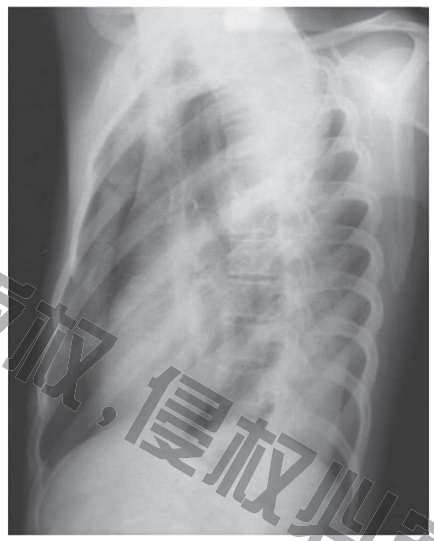

C. 照片影像

图 2-8-11 肋骨斜位

（十二）胸锁关节后前位

【摄影目的】 观察胸锁关节形态及胸骨柄上部、锁骨内侧端骨质情况。

【摄影体位】 被检者俯卧于摄影床上，身体正中矢状面对准床面中线，下颌前伸，颏部支撑于床面，两臂向下内旋180°置于身体两侧，双肩尽量内收。胸骨颈静脉切迹对准IR中心（图2-8-12A）。

【中心线】 近距离摄影，中心线经第3胸椎垂直射入。

【影像显示】 显示胸锁关节正位影像，胸骨柄位于照片正中，胸锁关节对称显示于脊柱两侧，关节间隙清晰，胸椎影像放大较模糊（图2-8-12B、C）。

人民卫生出版社 版权所有，侵权必究



A. 体位

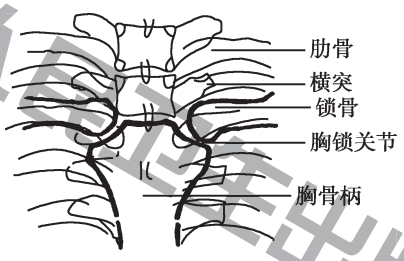

B. 显示示意图

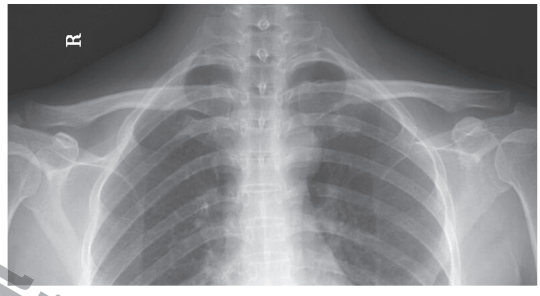

C. 照片影像

图 2-8-12 胸锁关节后前位

（李 冰）

第九节 腹部X线检查

一、摄影注意事项

1. 做好摄影前准备，为减少或清除肠腔内容物对诊断影像的重叠干扰，除急腹症及孕妇外，摄影前均应先清除肠腔内容物。方法有：

（1）自洁法：摄影前一日晚服缓泻剂，如：蓖麻油 20~30ml 或番泻叶一剂。摄影日晨禁食、禁水，摄影前先行腹部透视，肠腔内清洁后方可摄影。

（2）灌肠法：摄影前 2 小时用生理盐水约 1500ml 进行清洁灌肠，清除肠腔内容物。

2. 腹部摄影因体厚大，密度较高，除新生儿外，一般均应使用滤线器技术，摄影距离为 90~100cm。

3. 腹部摄影一般选择深呼气后屏气曝光。

4. 观察肠腔内气液平面或腹腔内游离气体时，应采用立位或侧卧位水平方向摄影。摄影前应让被检者坐立或侧卧片刻，以使腹腔内游离气体移动到膈下或侧腹壁。

5. 腹部摄影注意选择适当的照射野，并使用防护用具，对被检者的性腺器官进行有效的 X 线防护。

人民卫生出版社版权，侵权必究

6. 成人腹部摄影IR大小为356mm×432mm(14英寸 ×17英寸),局部片及婴幼儿根据所摄部位病变范围而定。

二、常用摄影体位

(一) 腹部仰卧前后位

【摄影目的】 观察腹腔脏器的结石、钙化,腹部异物、肠腔气体等情况。

【摄影体位】 被检者仰卧于摄影床上,身体正中矢状面与床面垂直,并与IR线重合;双臂上举或放于身旁,双下肢伸直;IR上缘包括剑突,下缘包括耻骨联合(图2-9-1A)。

【中心线】 中心线对准剑突与耻骨联合上缘连线的中点垂直射入。

【影像显示】 显示腹部正位影像,照片上缘包括膈肌,下缘包括耻骨联合,两侧包括侧腹壁;脊柱居中,两侧髂骨对称,双膈面清晰;双肾影轮廓及腰大肌影清晰可见;腹壁脂肪线显示清楚,无肠腔气体粪便影像(图2-9-1B、C)。



A. 体位

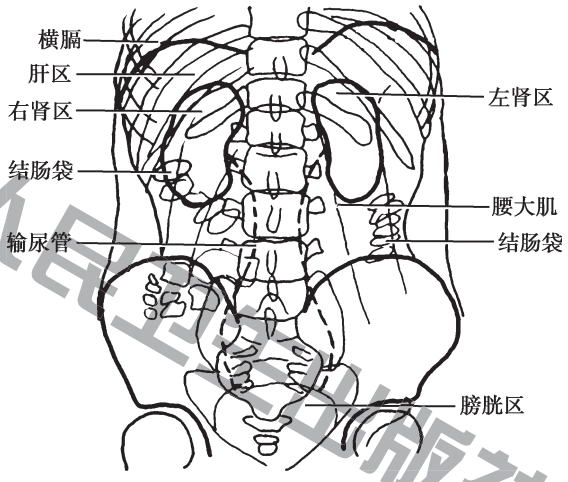

B. 显示示意图



C. 照片影像

图2-9-1 腹部仰卧前后位

人民卫生出版社版权,侵权必究

（二）腹部侧卧侧位

【摄影目的】 观察腹腔脏器的结石、钙化，腹部异物、肠腔气体等情况。

【摄影体位】 被检者侧卧于摄影床上，被检侧在下，身体冠状面与床面垂直，腹部前后径中线对准IR中线；双臂上举，屈肘抱头，双下肢轻度弯曲；IR上缘超过剑突，下缘包括耻骨联合（图2-9-2A）。

【中心线】 中心线对准剑突与耻骨联合上缘连线的中点平面，腹部前后径中点垂直射入。

【影像显示】 显示腹部侧位影像，照片上缘包括膈肌，下缘包括耻骨联合，两侧包括腹前壁及背部；腰骶椎呈侧位，两侧髂骨重叠，腹壁脂肪线显示清楚（图2-9-2B）。

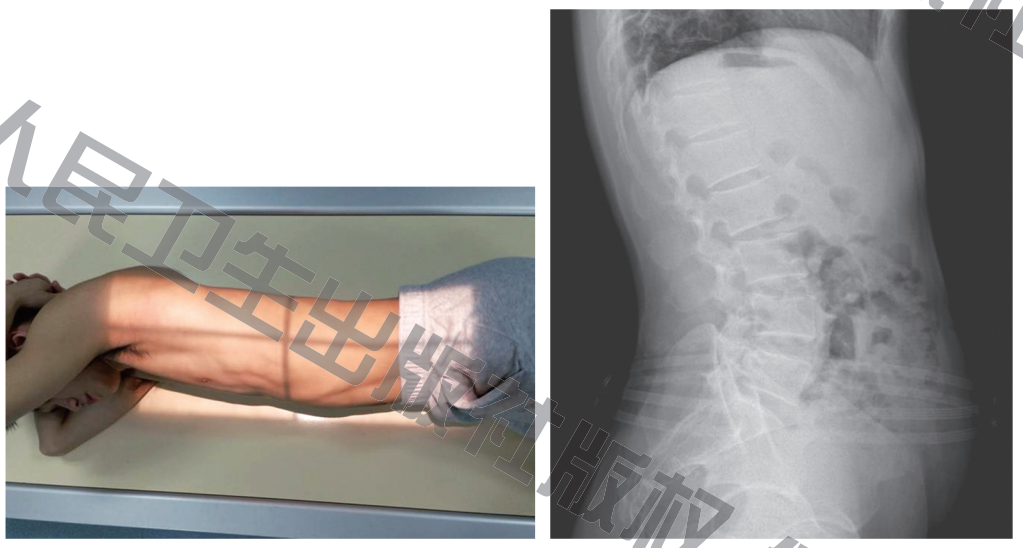

A. 体位　　B. 照片影像

图2-9-2 腹部侧卧侧位

（三）腹部站立前后位

【摄影目的】 主要用于观察消化道穿孔、肠梗阻及肾下垂等情况。

【摄影体位】 被检者面向X线管，站立于摄影架前，身体正中矢状面与IR垂直，并与IR中线重合；两臂自然下垂，手掌向前置于身旁；IR竖放，疑有消化道穿孔者，IR上缘包括膈肌；疑为肾位置异常者，IR下缘包括耻骨联合（图2-9-3A）。

考点提示

怀疑空腔脏器穿孔应选择的摄影体位

【中心线】 中心线对准剑突与耻骨联合上缘连线的中点垂直射入。疑有消化道穿孔者，中心线经剑突与脐连线的中点垂直射入。

【影像显示】 显示腹部正位影像，照片上缘包括膈肌，下缘包括耻骨联合，两侧包括侧腹壁；脊柱居中，两侧髂骨对称，腰大肌由内上斜向外下，边缘清晰双肾影轮廓可见，腹壁脂肪线显示清楚（图2-9-3B）。

人民卫生出版社版权，侵权必究

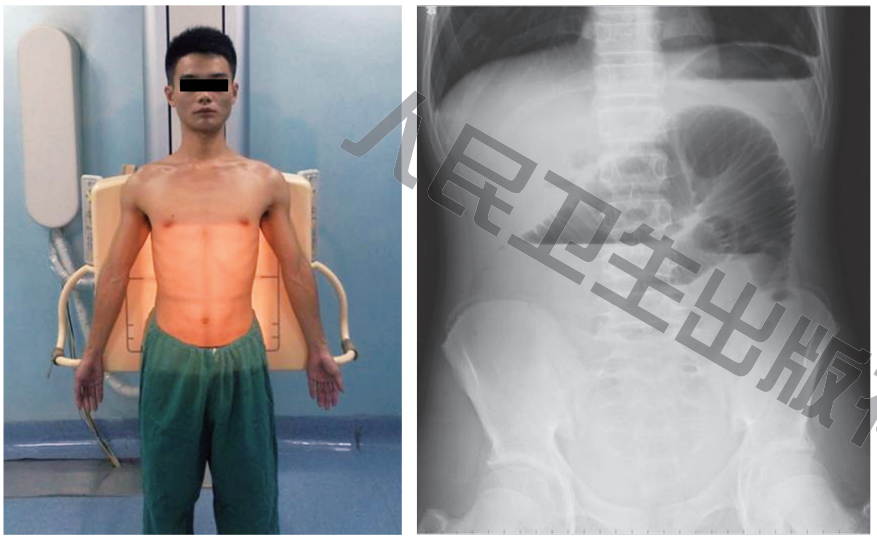

A. 体位　　B. 照片影像

图 2-9-3　腹部站立前后位

（李　冰）

第十节　头颅X线检查

一、摄影注意事项

1. 认真阅读X线检查申请单。根据临床诊断需要，选择合适的摄影体位和摄影条件。重症患者，应在临床医生的监护下进行体位设计，防止病情变化造成严重后果。

2. 摄影前，要求被检者去除头部的饰物（如发卡、眼镜等）或能产生伪影的物品（如活动义齿等），避免影响诊断。

3. 摆放摄影位置时，要熟练和正确利用头颅的体表定位标志，明确X线中心线的入射点和出射点。特殊情况无法使摄影体位符合常规摆放要求，可通过改变IR位置和X线投射方向，使摄影效果符合诊断要求。

4. 结构对称的部位分别进行摄影时，两侧的摄影条件必须一致，便于比较分析影像。

5. 除乳突等局部结构摄影采用小照射野、近距离摄影外，均使用滤线器摄影技术，以提高影像清晰度。

6. 焦-片距根据使用滤线栅的栅焦距而定，一般90~100cm。

7. 呼吸方式为平静呼吸下屏气，避免曝光时产生运动性模糊。对于学龄前儿童，可采用安眠镇静后完成摄影；意识不清或不合作者，必要时采用头颅固定装置。

8. 头颅解剖结构复杂，摄影体位的摆放需借助辅助工具（如量角器、角度架等），才能达到最佳显示。

9. 头颅外伤等危重病人摄影时，应在临床医生的监护下进行，尽量少搬动病人，通常取头颅后前位和俯卧水平侧位。

10. 摄影时对被检者进行有效的X线防护。

人民卫生出版社版权所有，侵权必究

二、常用摄影体位

(一) 头颅正位(后前位)

【摄影目的】 观察颅骨正位影像。了解颅骨对称性、骨板厚度、颅缝宽度,可用于检查颅骨骨折、骨质增生、骨质破坏等颅骨病变。

【摄影体位】 被检者俯卧于摄影床上,头颅正中矢状面垂直床面并重合于IR中线,两肘弯曲,双手置于头颅两侧,下肢伸直;下颌内收,前额和鼻尖靠近床面,使听眦线与床面垂直;IR上缘超出颅顶3cm(图2-10-1A、B)。

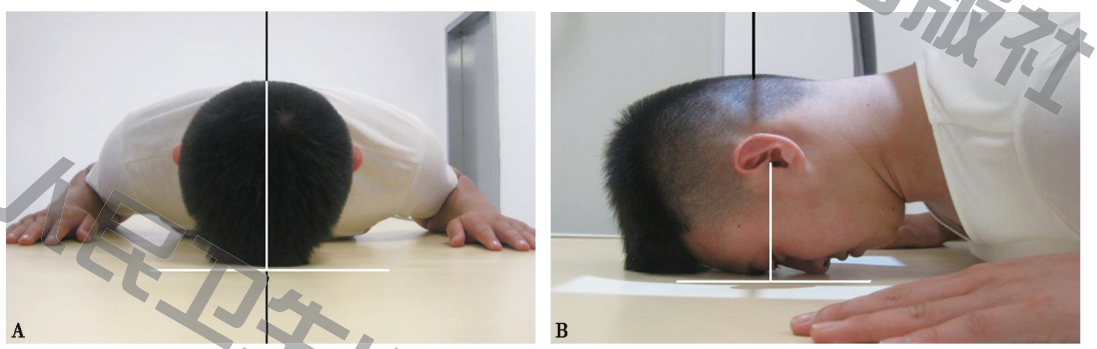

图2-10-1 头颅后前位摄影体位图

【中心线】 中心线自枕外隆凸经眉间垂直射入IR。

【影像显示】 颅骨正位影像,颅骨骨板及骨质结构显示清晰;顶骨及两侧颞骨影像对称显示,矢状缝及鼻中隔影像居中;两眼眶影像大小相等,颞骨岩部影像位于眼眶影之中,颞骨岩部影像中可见内听道的影像(呈横位管状)。在头颅外伤或其他原因造成被检者意识不清时,头颅正位可采用前后位摄影。照片显示眼眶影像放大明显(图2-10-2A、B)。

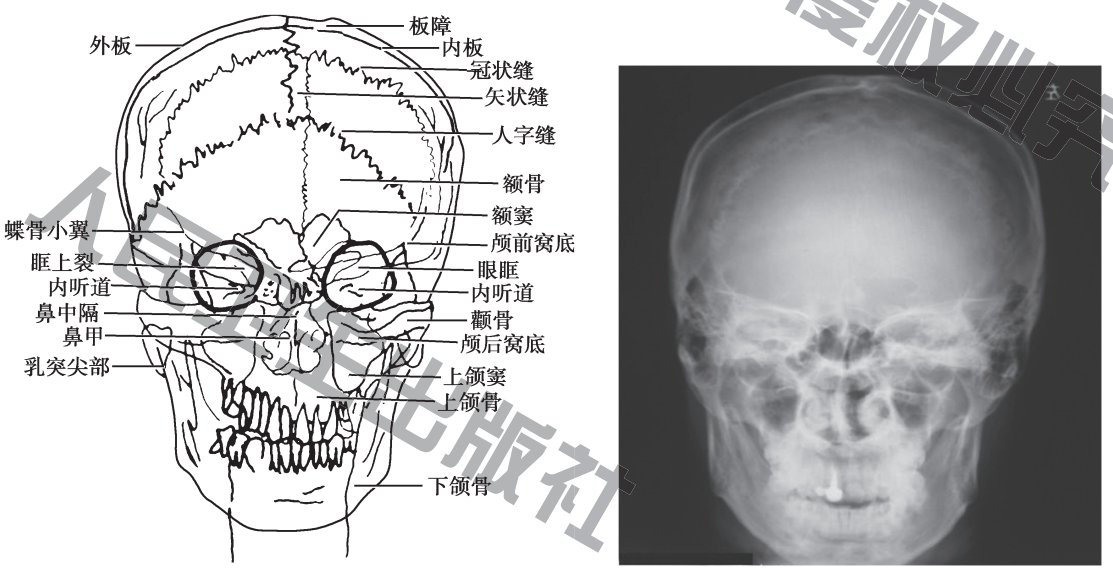

A. 头颅后前位显示图　　B. 头颅后前位照片影像

图2-10-2 头颅后前位影像显示

人民卫生出版社版权,侵权必究

（二）头颅侧位

【摄影目的】 用于观察颅骨侧位影像。了解骨质、骨缝、颅内有无钙化斑点等，主要用于观察蝶鞍侧位的形态和大小等。

【摄影体位】 被检者俯卧于摄影床上，身体长轴与IR中线重合。被检侧上肢内旋置于身旁，下肢伸直；对侧上肢屈肘握拳垫于颌下，下肢屈曲以支撑身体。头部侧转，被检侧靠近床面，矢状面与床面平行，瞳间线与床面垂直，下颌内收，额鼻线（前额与鼻尖的连线）与床中线平行。IR上缘超出颅顶3cm（图2-10-3A、B）。

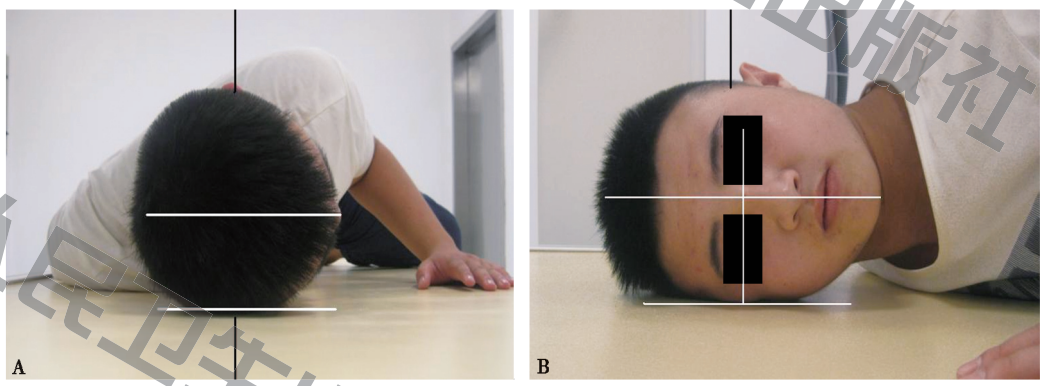

图2-10-3 头颅侧位摄影体位图

【中心线】 中心线对准外耳孔前、上各2.5cm处垂直射入IR。

【影像显示】 颅骨侧位影像，额骨、顶骨和枕骨包括在照片内；蝶鞍影像居中，鞍底呈单边显示，颅骨内板、外板和板障及颅缝影显示清晰；双侧外耳孔完全重叠，下颌角、上颌后牙槽突接近重叠（图2-10-4A、B）。

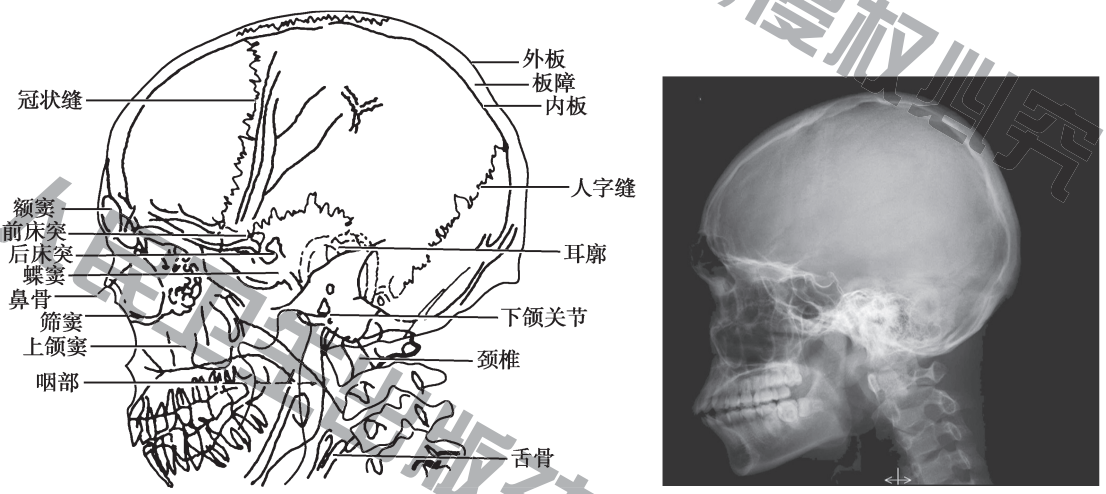

A. 头颅侧位显示图　　B. 头颅侧位照片影像

图2-10-4 头颅侧位影像显示

人民卫生出版社 人民卫生出版社版权，侵权必究

（三）瓦氏位（Water view，鼻窦后前37°位）

【摄影目的】 用于观察上颌窦、额窦、后组筛窦、上颌骨的形态及骨质情况等。

【摄影体位】 被检者俯卧于摄影床上，头颅正中矢状面垂直于床面，并与IR中线重合。下颌骨颏部置于床面上，头稍后仰，鼻尖距床面约1cm，以听眦线与床面呈37°角为准。鼻尖部对准胶片中心。IR上缘包括前额，下缘包括颏部（图2-10-5A、B）。



图2-10-5 瓦氏位摄影体位图

【中心线】 中心线经鼻尖部垂直射入IR。

【影像显示】 两侧上颌窦影像呈“倒置三角形”对称显示于眼眶影像下面；额窦、后组筛窦显示良好；颞下颌关节与颧骨部分重叠（图2-10-6A、B）。

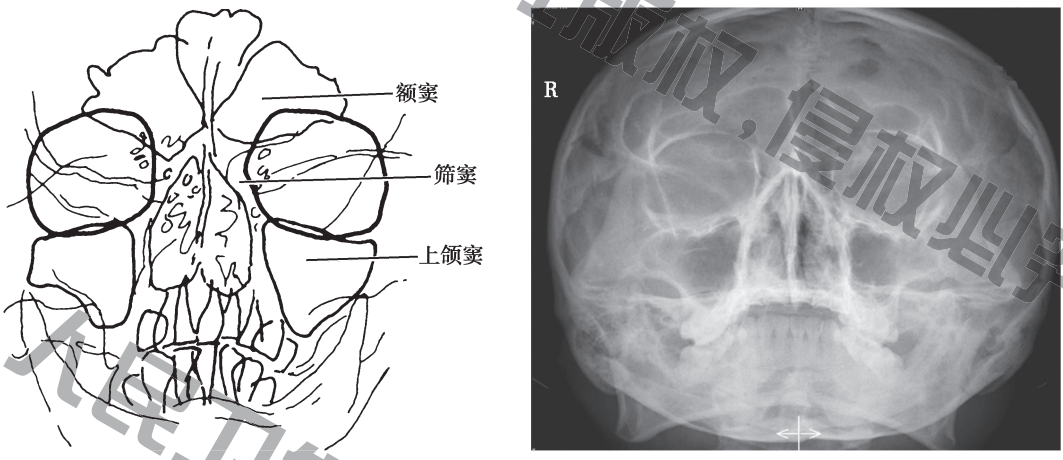

A. 瓦氏位显示图　　B. 瓦氏位照片影像

图2-10-6 瓦氏位影像显示

（四）柯氏位（Caldwell view，鼻窦后前23°位）

【摄影目的】 用于观察额窦、前组筛窦、眼眶及眶上裂等结构影像。

【摄影体位】 被检者俯卧于摄影床上，头颅正中矢状面垂直于床面，并与IR中线重合。额部及鼻尖置于床面上，下颌内收，听眦线垂直于床面，鼻根对准IR中心（图2-10-7A、B）。

人民卫生出版社版权，侵权必究

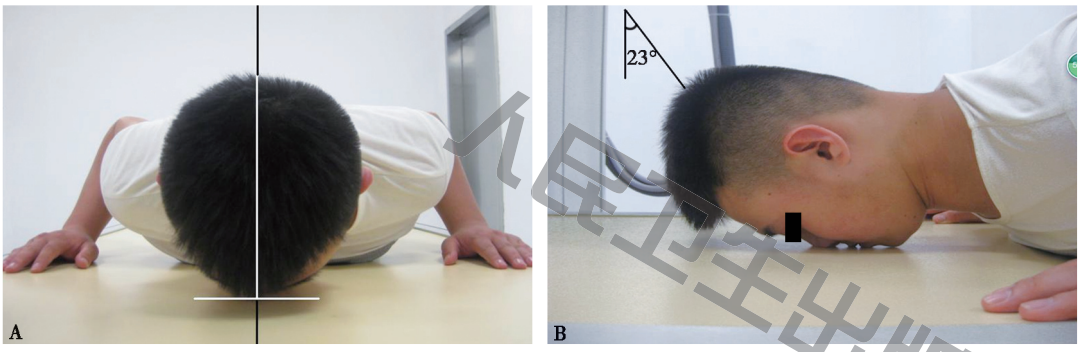

图 2-10-7 柯氏位摄影体位图

【中心线】 中心线向足侧倾斜 23°角，经鼻根射入 IR。

【影像显示】 两眼眶影像显示清晰，左右对称投影于照片的中部，其内可见眶上裂影像；额窦影像位于眼眶的内上方，前组筛窦影像显示于两眼眶影之间；颞骨岩部投影于眶下与上颌窦重叠（图 2-10-8A、B）。

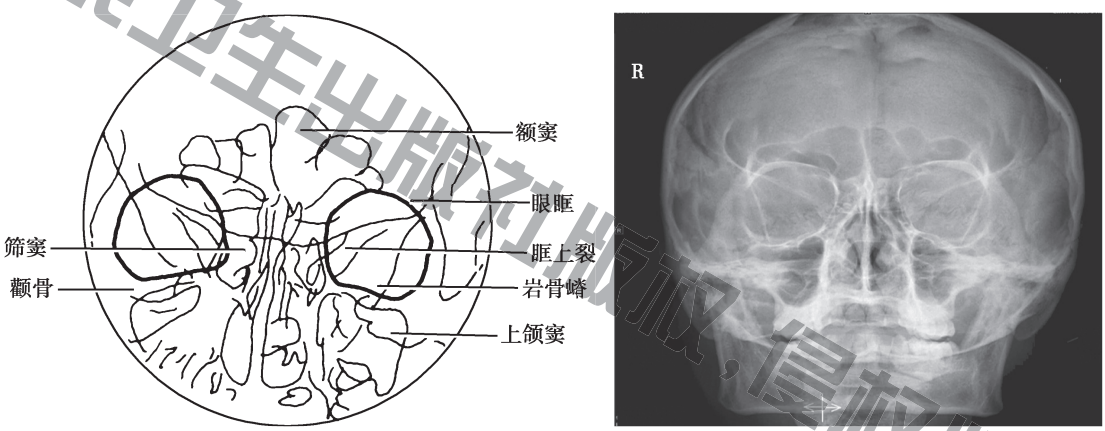

A. 柯氏位显示图　　B. 柯氏位照片影像

图 2-10-8 柯氏位影像显示

（五）鼻骨侧位

【摄影目的】 用于观察鼻骨外伤者骨折凹陷情况。

【摄影体位】 被检者俯卧于摄影床上，头部侧转，头颅矢状面与床面平行，瞳间线与床面垂直。鼻根下 1cm 处对准 IR 中心（图 2-10-9）。

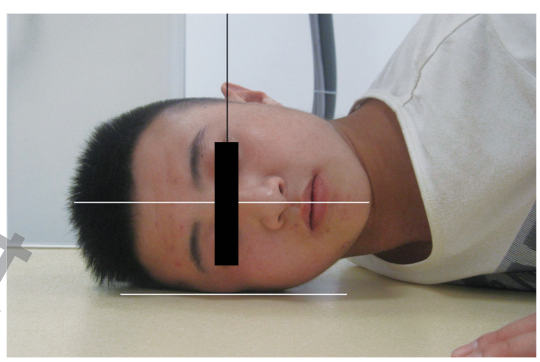

图 2-10-9 鼻骨侧位摄影体位图

【中心线】 中心线经鼻根下 1cm 处垂直射入 IR。

【影像显示】 鼻骨呈侧位影像，位于眼眶影像的前方；因鼻骨骨质较薄，摄影条件

人民卫生出版社版权，侵权必究

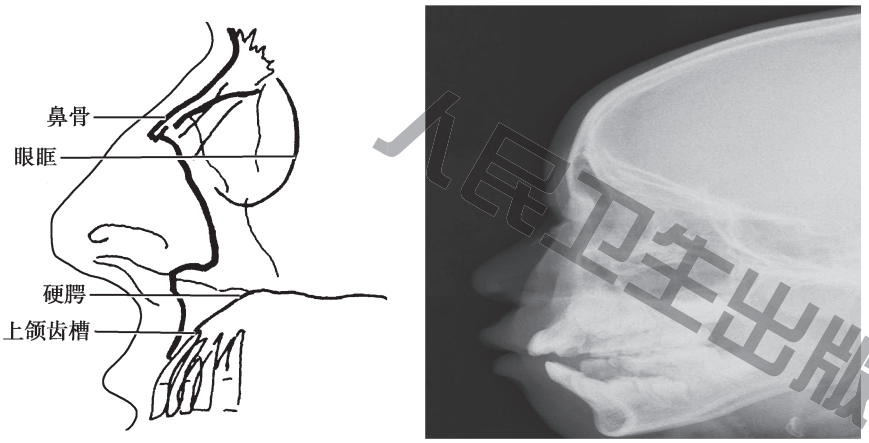

A. 鼻骨侧位显示图　　B. 鼻骨侧位照片影像

图 2-10-10　鼻骨侧位影像显示

不宜过高(图 2-10-10A、B)。

(六) 颅骨切线位

【摄影目的】 用于检查颅骨局部的凹陷性骨折及骨质凸出性病变。

【摄影体位】 被检者通常取卧位,根据病变部位转动被检者头部,使病变区颅骨弧形边缘与 IR 呈垂直关系;对病变区不显著者可于其外侧放置金属标记(图 2-10-11)。

【中心线】 中心线与病变处颅骨边缘相切,垂直射入 IR 中心。

【影像显示】 头颅某局部切线投影,邻近颅骨骨质及软组织影像清晰显示;凹陷骨折者,可见骨皮质断裂和骨片凹陷情况;肿瘤病变者,可显示软组织肿胀及颅骨骨质破坏情况(图 2-10-12)。



图 2-10-11　颅骨切线位摄影体位图

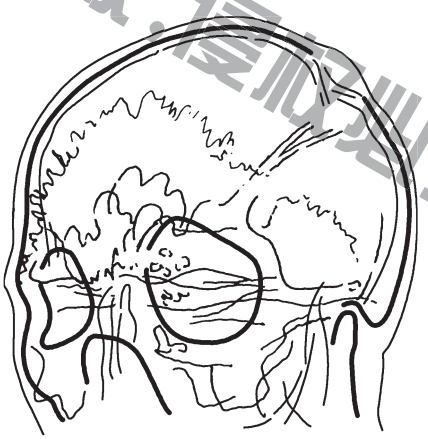

图 2-10-12　颅骨切线位显示图

(七) 下颌骨侧位

【摄影目的】 用于观察下颌骨支部、体部骨质情况;舌骨也可用此位置。

【摄影体位】 被检者仰卧于摄影床上,头部枕在下端垫高 15° 角的 IR 上(头部呈顶低颏高),被检侧肩部下垂,前臂伸直置于身旁;对侧身体抬高,股部后移,下肢屈曲以固定身

人民卫生出版社 版权所有 侵权必究

体；颈部尽量前伸、下颌仰起，使下颌骨体部与IR下缘平行，面部再向被检侧转，使头部呈面低枕高姿势；检查下颌骨支部，矢状面与IR呈10°角（图2-10-13）；检查下颌骨体部，头颅矢状面与IR呈30°角（图2-10-14）。



图2-10-13 下颌骨侧位支部摄影体位图



图2-10-14 下颌骨侧位体部摄影体位图

【中心线】 中心线向头侧倾斜15°~25°角，经被检侧下颌骨体部的中点射入IR。

【影像显示】 被检侧下颌骨支部及体部影像清晰显示；各部形态及牙齿排列情况与解剖形态相似（图2-10-15）。

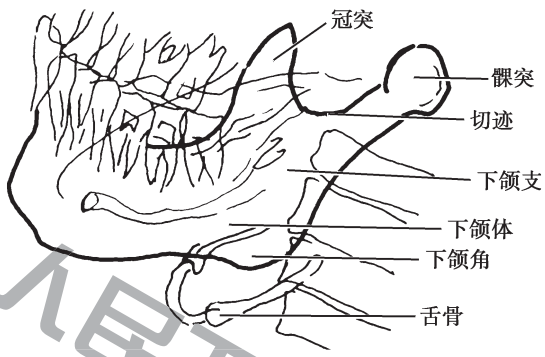

A. 下颌骨侧位显示图



B. 下颌骨侧位照片影像

图2-10-15 下颌骨侧位影像显示

（八）颞下颌关节侧位

【摄影目的】 用于观察颞下颌关节关节间隙，检查颞下颌关节有无脱位等。

【摄影体位】 被检者体位与头颅侧位相同。被检侧颞下颌关节对准照射野中心上，先摄闭口位片，保持头部不动，再摄张口位，摄完一侧再摄另一侧（图2-10-16A、B）。

【中心线】 中心线向足侧倾斜25°角，对准对侧外耳孔上7~8cm处，经被检侧颞下颌关节射入IR。

人民卫生出版社 人民卫生出版社有版权，侵权必究 人民卫生出版社

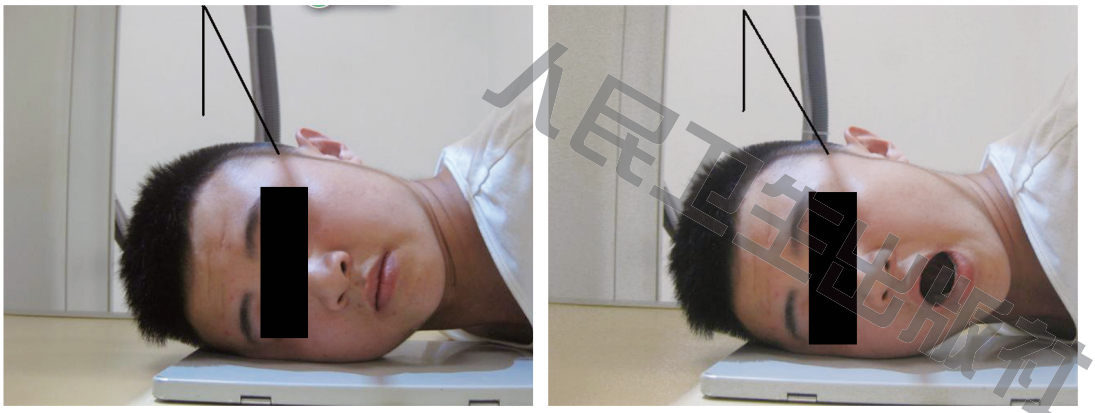

A. 闭口位摄影体位图　　B. 张口位摄影体位图

图 2-10-16　颞下颌关节侧位摄影体位

【影像显示】颞下颌关节间隙显示清楚，反映关节的张、闭口功能（图 2-10-17A、B、C、D）。

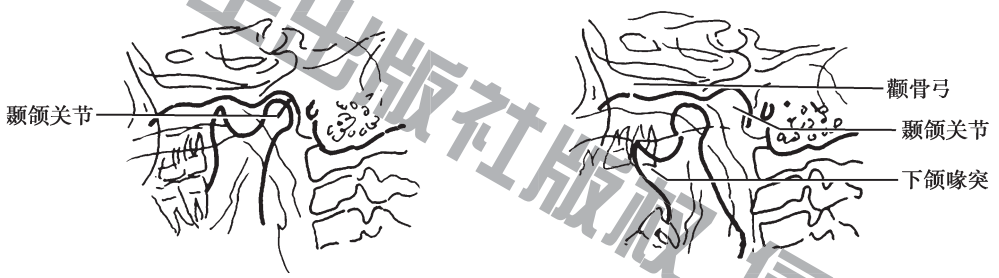

A. 闭口位显示图　　B. 张口位显示图

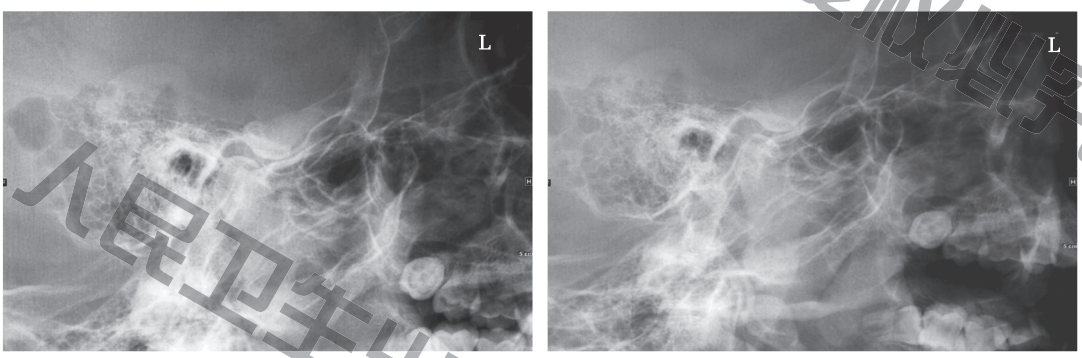

C. 闭口位照片影像　　D. 张口位照片影像

图 2-10-17　颞下颌关节侧位影像显示

（刘俊恒）

人民卫生出版社版权所有 侵权必究

第十一节 口腔X线检查

一、口腔摄影X线机

口腔摄影X线机是口腔科专门拍摄牙片的专用X线机，与综合性X线设备相比，其容量小、结构简单，功能单一。

（一）牙科摄影X线机

牙科X线机所用的照射野范围很小，因此采用指向性强的遮线筒，直接指向受检部位。X线管的支持装置用可伸缩或升降的平衡曲臂支持，可使球管在一定范围内任意高度和位置停留并固定（图2-11-1）。这样在被检者体位固定后，仅移动X线机管头就可以对任意一颗牙齿摄影。

牙的摄片称为“口内摄影”。即将IR置于口腔内牙的舌面或上下咬合面间，X线从面部射入，经牙、牙龈、牙槽骨等组织到达IR的一种摄影方法。

（二）口腔曲面全景体层摄影X线机

普通X线摄影一次曝光只能显示少数牙的影像并有重叠现象。由芬兰人Peatero根据人类口腔颌部的解剖学特点，利用体层摄影和狭缝摄影原理而设计的固定三轴连续转换的体层摄影技术，它一次曝光便可将全口牙齿、牙周组织及相邻解剖结构影像投影在一张照片上，这种摄影方法称口腔曲面全景体层摄影。

口腔曲面全景体层摄影X线机架由立柱、升降支架、转动横臂及驱动装置组成，有的机架配有头颅测量的摄影组件（图2-11-2）。



图2-11-1 牙科摄影X线机



图2-11-2 口腔曲面全景体层摄影X线机

人民卫生出版社 人民卫生出版社版权，侵权必究 人民卫生出版社

二、牙齿的解剖结构及体表投影

(一) 牙齿解剖

1. 乳牙与恒牙　人的一生中生长两次牙即乳牙和恒牙。乳牙出生后6个月开始萌出，至2岁前后出齐，共20颗，对称分布在上下颌骨的牙槽骨上。乳牙用罗马数字书写，其排列及名称如图2-11-3所示。恒牙在乳牙自然脱落的原位置上长出，并在Ⅴ后增出3颗牙，称1~3磨牙。其中第3磨牙大约在17~25岁或更晚萌出，故称迟牙(过去称智齿)，也有人终身不萌出。恒牙共32颗，用阿拉伯数字书写，其排列及名称如图2-11-4所示。

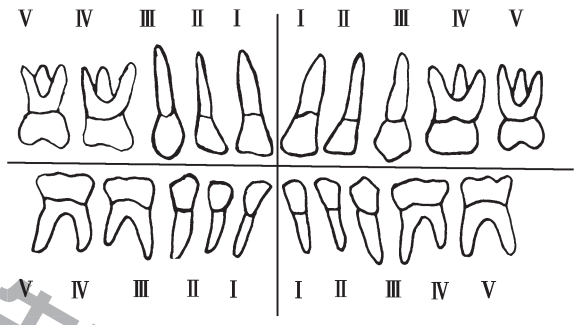

Ⅰ切牙　Ⅱ侧切牙　Ⅲ尖牙　Ⅳ第一磨牙　Ⅴ第二磨牙

图2-11-3　乳牙排列及名称示意图

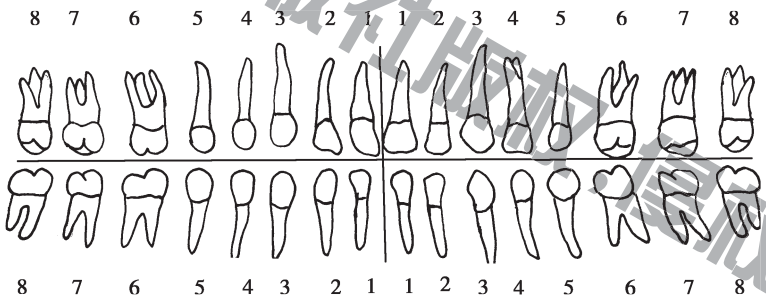

1门齿(切牙)　2侧门齿(侧切牙)　3犬牙(单尖牙)　4、5前臼齿(双尖牙)
6、7、8臼齿(磨牙)

图2-11-4　恒牙排列及名称示意图

2. 牙齿的形态与结构　牙齿由三部分组成：牙冠、牙颈和牙根。暴露于口腔内的部分称为牙冠，包埋于牙槽骨内部分称为牙根，介于两者之间被牙龈覆盖的部分称为牙颈。牙冠分为五个面：唇面(颊面)、内面(舌面)、接触面(两侧)、咬合面(咀嚼面)。每颗牙的牙根数目不同，分为：单根、双根和3根。

牙齿本身称为牙体，牙体组织包括牙釉质、牙本质、牙骨质和牙髓质。前三者是钙化的硬组织，其中牙釉质是人体最硬的组织，牙本质构成牙体的主体，牙骨质在牙根部的表面，牙髓质位于牙髓腔内。

牙周组织包括牙周膜、牙槽骨和牙龈。牙周膜是介于牙根与牙槽骨之间的纤维结缔组织，有固定牙根的作用。牙槽骨是上、下颌骨的突起部分，包绕着牙根。牙龈为口腔软组织，

人民卫生出版社版权所有 侵权必究

包绕着牙颈和牙槽嵴，牙龈坚韧且有弹性，其浅层具有较厚角化上皮，属软组织（图 2-11-5）。

（二）牙根的体表投影

牙齿位于上、下颌的牙槽内，上下诸牙根可在左右对称地连接成直线，称牙根线。上颌牙的牙根线与听鼻线一致，且与上颌咬合面平行；下颌牙的牙根线相当于下颌骨下缘上方 1cm 的连线；下颌咬合面为两侧听口线所在的平面。

从纵线上看，上、下颌中切牙牙根尖位于头颅正中矢状面的两侧，侧切牙牙根尖位于鼻翼中点线上，单尖牙牙根尖位于眼内眦线，双尖牙根尖位于眼眶中点连线上，磨牙根尖位于外眼眦线上。正中矢状面及上述几条线垂直分别与上、下颌牙根线的相交点即为各牙齿的体表投影（图 2-11-6）。

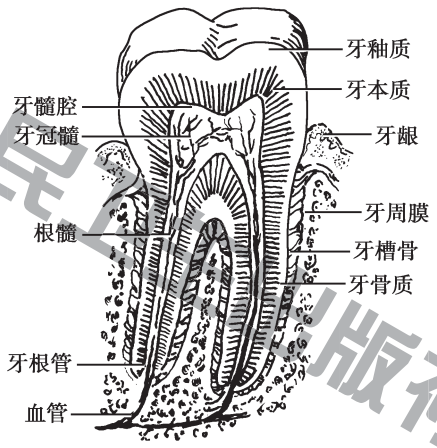

图 2-11-5 牙齿的形态与结构图

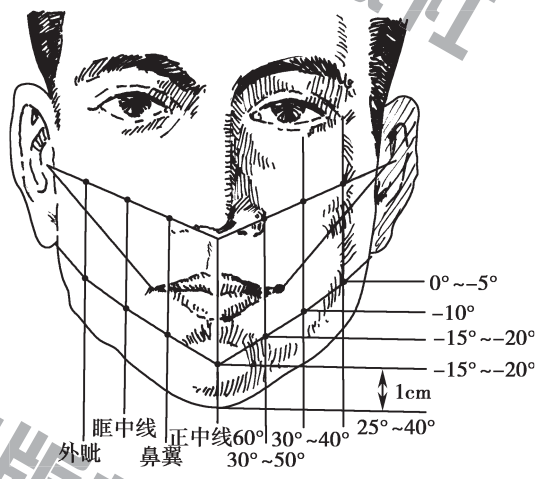

图 2-11-6 牙根尖体表定位图

三、摄影注意事项

1. 口内摄影基础体位　使头部矢状面与地面垂直，瞳间线与地面平行。上颌牙齿摄影时，听鼻线呈水平位；下颌牙齿摄影时，听口线呈水平位。

2. 牙片分类　分为齿型片、咬合片和咬翼片 3 种。成人的齿型片为 3cm × 4cm，儿童的为 2cm × 3cm，摄影时用手指固定（图 2-11-7A、B）。咬翼片是在普通齿型片的长轴中线上装有突出的纸板作为咬翼，摄片时咬在上下牙咬合面间。咬合片大小为 6cm × 8cm，摄影时咬在上下咬合面间（图 2-11-8A、B）。

3. 牙位置的表示方法　画一“十”字线，横线上为上颌牙，下方为下颌牙，竖线左右表示相应的两侧牙。牙由中线向外，可依次用数字表示，乳牙用罗马数字表示，恒牙用阿拉伯数字表示。

4. 牙片的放置与固定　在放入 IR 前，同被检者讲解固定 IR 方法及注意事项，争取配合。摄影时，应将 IR 的感光面贴近牙齿的舌侧。上颌牙齿摄影时，被检者用对侧拇指轻压 IR 背面中心，余 4 指伸直或呈半握拳，下颌牙齿摄影时，被检者用对侧示指轻压 IR 背面中心，余 4 指屈曲。

5. 口内摄影中心线　由于牙齿长轴与 IR 间不能保持平行，为了减少牙齿影像过度变形失真，采用中心线垂直于牙齿与 IR 间分角面的方法，并要求中心线经过被检牙齿牙根的

人民卫生出版社版权，侵权必究



A. 正面　　B. 反面

图 2-11-7　齿型片



A. 正面　　B. 反面

图 2-11-8　咬合片

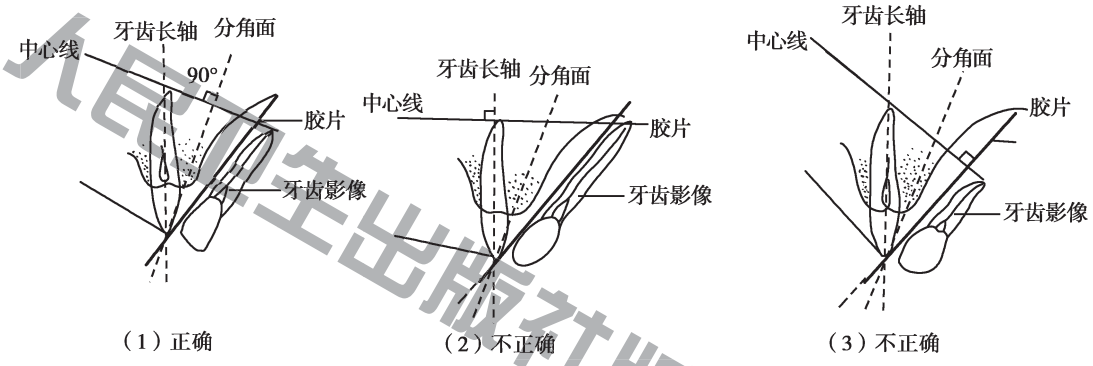

图 2-11-9　中心线与牙体长轴的角度关系图

中部(图 2-11-9)。

以中心线和水平面平行为标准(记作 0°角),中心线向足侧倾斜记作正度角,向头侧倾斜记作负度角,成人各牙齿摄影时,中心线倾斜角度分别为:上颌切牙 40°~50°,尖牙 35°~45°,前磨牙 30°~40°,磨牙 25°~30°;下颌切牙 -15°~-25°,尖牙 -10°~-20°,前磨牙 -10°,磨牙 -5°。中心线除与水平面成一定角度外,还与矢状面间成一定夹角,不同牙齿摄影时,中心线向正中矢状面倾斜的角度不同,磨牙以前的各牙,以两侧第一磨牙连线的中点为圆心,上颌切牙位"0°",上颌尖牙 60°~75°,上颌前磨牙 70°~80°;下颌切牙为"0°",下颌尖牙 45°~50°,下颌前磨牙 70°~80°,上、下颌的磨牙摄影均以对侧第 3 磨牙为圆心,倾斜角度为 80°~90°(图 2-11-10)。

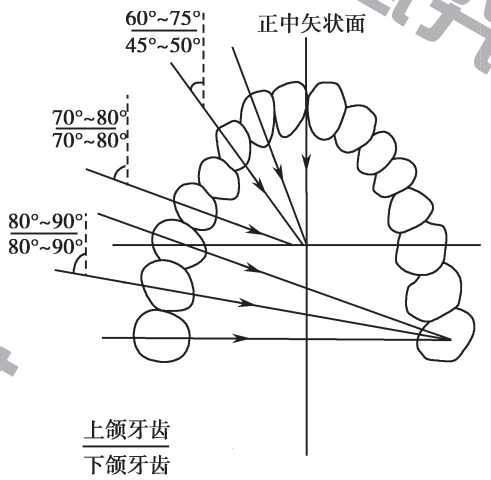

图 2-11-10　中心线与矢状面投影角度示意图

6. 口内摄影卫生　注意对使用过的 IR 套应及时更换,防止交叉感染。

7. 口内摄影曝光条件　牙齿摄影时,管电压为 60~80kV,管电流量为 45~90mAs,焦 - 片距 20~30cm,注意对被检者的防护。

人民卫生出版社版权,侵权必究

四、口内摄影体位

(一) 上颌切牙位

【摄影目的】 用于观察上颌切牙牙体的形态、病变及牙周组织情况。

【摄影体位】 被检者坐于摄影椅上，头部靠在枕托上，呈基础体位，头部矢状面与地面垂直，听鼻线与地面平行。被检者口张大，将IR竖放于口内，紧贴切牙的舌侧，下缘贴近牙冠并超出切缘0.5cm与颌面平行；上缘贴于腭部；嘱被检者用拇指轻压牙片固定（图2-11-11A）。

【中心线】 中心线与矢状面平行，向足侧倾斜40°~45°（即垂直于切牙长轴与IR的分角面）经鼻尖射入IR。

【影像显示】 显示上颌切牙及根周围组织影像（图2-11-11B）。



A. 体位　　B. 照片影像

图2-11-11 上颌切牙位

(二) 上颌尖牙及前磨牙位

【摄影目的】 用于观察上颌尖牙与前磨牙牙体的形态、病变及牙周组织情况。

【摄影体位】 被检者坐于摄影椅上，头颅正中矢状面与地面垂直，听鼻线与地面平行。被检者尽量张口，将IR竖放于口内，紧贴上颌尖牙及双尖牙舌侧，嘱被检者用对侧手拇指轻压牙片固定（图2-11-12A）。

【中心线】 中心线与矢状面呈65°~70°角，与上颌咬合面呈35°~45°角，经第一前磨牙体表定位点射入IR。

【影像显示】 显示上颌尖牙与前磨牙的牙釉质、牙体和牙髓的影像（图2-11-12B）。

(三) 下颌磨牙位

【摄影目的】 用于观察下颌磨牙牙体的形态、病变及牙周组织情况。

【摄影体位】 被检者坐于摄影椅上，头部靠在枕托上，听口线与地面平行。被检者尽量张口，将IR横放于口内，紧贴左下颌磨牙的舌侧，IR长轴与咬合面平行，嘱被检者用对侧示指轻压牙片固定（图2-11-13A）。

【中心线】 中心线向头侧倾斜0°~-5°角且与正中矢状面呈80°~90°角，经下颌磨牙的体表定位点射入IR。

人民卫生出版社版权，侵权必究

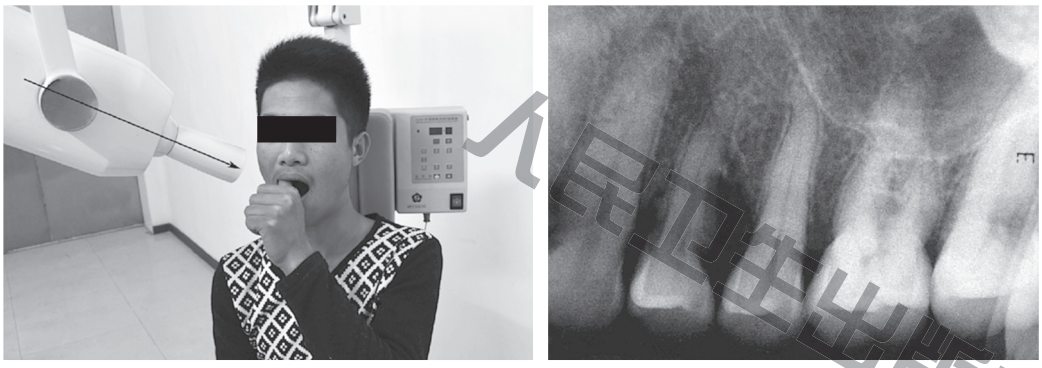

A. 体位　　B. 照片影像

图 2-11-12　上颌尖牙及前磨牙位



A. 体位　　B. 照片影像

图 2-11-13　下颌磨牙位

【影像显示】 显示下颌磨牙及根周围组织影像(图 2-11-13B)。

(四) 上颌咬合片位

【摄影目的】 用于观察硬腭、上颌牙齿及牙槽骨骨质情况。

【摄影体位】 被检者坐于摄影椅上,头部靠在枕托上,听鼻线与地面平行。将 IR 置于口内,最大限度的推向后方,IR 外缘位于切牙外 1cm 处,两侧包括磨牙,嘱被检者轻轻咬住 IR,起固定和支持 IR 作用(图 2-11-14)。

【中心线】 摄取上颌前部咬合片时,中心线向足侧倾斜与上颌牙齿咬合面呈 60°~65°角经鼻尖上方软骨部射入 IR;摄取上颌左、右侧的牙咬合片时,中心线向足侧和正中矢状面各倾斜 65°,经被检侧颧骨前下缘射入 IR。

【影像显示】 上颌前部咬合牙片显示切牙与尖牙的正位影像。上颌左、右侧的咬合片显示前磨牙及磨牙牙体的影像(图 2-11-15)。

(五) 下颌咬合片位

【摄影目的】 用于观察下颌牙体,下颌骨体部和舌下腺及颌下腺的病变。

【摄影体位】 被检者坐于摄影椅上,头部靠在枕托上,头颅正中矢状面、上颌牙齿咬合面均与地面垂直。将 IR 置于口内,最大限度的推向后方,IR 外缘位于切牙外 1cm 处,两侧包括磨牙,嘱被检者轻轻咬住 IR,起固定和支持 IR 作用。

人民卫生出版社版权,侵权必究

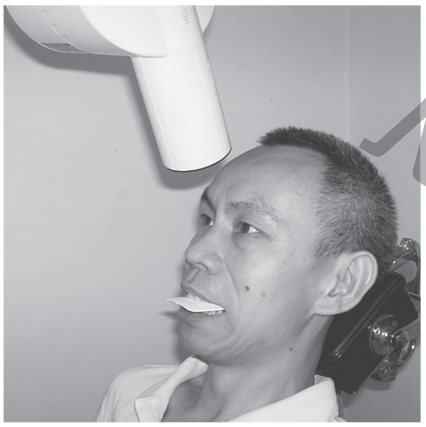

图 2-11-14 上颌咬合片摄影体位图

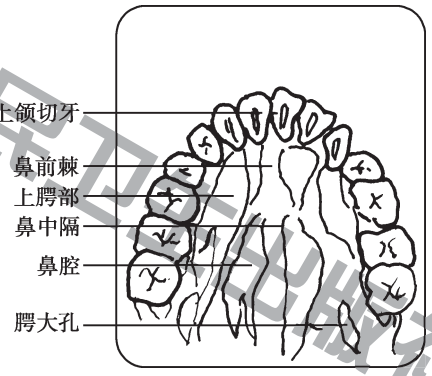

图 2-11-15 上颌咬合片显示图

【中心线】 中心线向头端射入。

1. 摄取下颌口底咬合片时，经两侧第二前磨牙连线中点射入。

2. 下颌颏部咬合片摄影时，向背侧倾斜 45°角，经下颌颏部中点入射 IR。

【影像显示】

1. 下颌口底咬合片显示下颌骨体部及后部牙的轴位像，前部牙为半轴位像（图 2-11-16A）。

2. 下颌颏部咬合片为颏部的半轴位像，颏部骨质显示清晰（图 2-11-16B）。

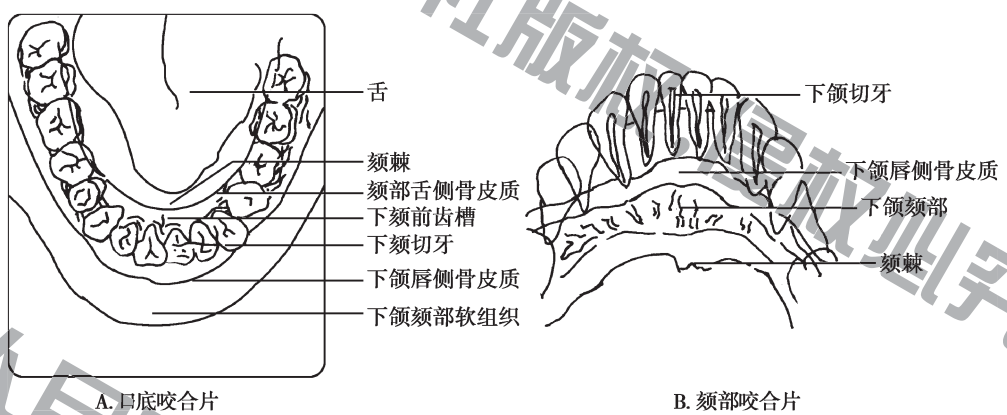

图 2-11-16 下颌咬合片显示图

（六）咬翼位片

【摄影目的】 观察上、下颌牙齿的牙冠病变及上下牙齿的咬合情况。

【摄影体位】 被检者坐于摄影椅上，头颅正中矢状面与地面垂直，牙齿的咬合面与地面平行。咬翼位片置于被检者口内，紧贴被检者牙齿的舌侧，嘱被检者轻轻咬住 IR 的咬翼，以固定 IR。

【中心线】 中心线向足侧倾斜 5°~10°角，垂直于咬翼片射入 IR 中间。

【影像显示】 显示上、下颌牙齿的牙冠及上下牙齿的咬合面影像。

人民卫生出版社版权所有 侵权必究

五、口腔曲面全景体层摄影

口内摄影是针对个别牙齿分别摄影，不能一次了解口腔全貌。如欲了解口腔全貌，只能对牙齿采取分别、多次投照的方法显示；这样，费时、费事，被检者接受X线量还多。

（一）口腔曲面全景体层摄影的优缺点

1. 口腔曲面全景体层摄影的优点

（1）一次曝光可将颌骨及全口牙体显示在一张照片上，呈左右展开的平面影像。

（2）可显示上颌骨、下颌骨、下颌关节、上颌窦、鼻腔等部位，故可全面了解全部牙列的咬合关系、牙的远近中倾斜角度、乳牙恒牙的交替情况，同时可完成对多发病变以及对需双侧对照病变的诊断与鉴别诊断。

（3）对较大的牙槽突骨折及下颌多发性骨折的定位、定向均很有诊断价值。

（4）被检者接受X射线少。

（5）被检者舒适，口中不需放置胶片。

2. 口腔曲面全景体层摄影的缺点

（1）影像相对放大较大。

（2）摄影体位欠妥时，可有牙重叠影像。

（3）骨质结构的清晰度相对较差，因此尚不能全部取代平片检查。

（二）临床应用

目前临床应用主要有：全口牙位曲面体层、下颌骨位曲面体层、上颌骨位曲面体层、颞下颌关节曲面体层等。

1. 全口牙位曲面体层摄影　为最常用检查方法。摄影时，被检者立位或坐位，颈椎垂直或向前倾斜，下颌颏部置于颏托正中，头矢状面与地面垂直，听眶线与听鼻线的角平分线与地面平行。用额托或头夹将头固定（图2-11-17）。IR选用127mm×178mm（5英寸×7英寸）固定于片架上。全口牙位曲面体层摄影影像显示如图2-11-18所示。



图2-11-17　牙位曲面体层摄影体位图



图2-11-18　全口牙位曲面体层摄影照片影像

2. 下颌骨位曲面体层摄影　被检者下颌颏部置于颏托正中，听鼻线与地面平行，头矢状面与地面垂直。IR尺寸、准备及X线管倾斜角度同全口牙位曲面体层摄影。层面选择：颏托标尺前移10mm处。

3. 上颌骨位曲面体层摄影　被检者颏部置于颏托上，听眶线与地面平行，头矢状面与地面垂直。IR尺寸、准备及X线管倾斜角度同全口牙位曲面体层摄影。层面选择：颏托标尺向前移10~15mm处。

4. 颞下颌关节曲面体层摄影　被检者

人民卫生出版社版权所有

颏部置于颏托上，头矢状面对准颏托中心，听鼻线垂直于头部准线。层面选择：如为观察两侧颞下颌关节，将颏托向前移动 10mm；如着重观察关节结构，则将颏托向健移动 10mm。

（三）注意事项

1. 体层幅度随不同型号机器会略有不同。此外，根据对大多数人体解剖分析，切牙各尖牙前后径约为 4mm，磨牙约为 6mm，上、下垂直幅度约为 150mm。

2. 被检者体位必须与该机的体层域相符，下颌应始终置于颏托的正中，矢状面与水平面垂直。

3. 应事先给病人解释检查过程，以求最佳的配合、最好的检查效果。

（刘俊恒）

第十二节 乳腺X线检查

病例

患者，女性，52岁，肥胖。左侧乳房偶有疼痛，触诊时可触及类圆形肿块，质硬，表面不光整，在乳房内不易被推动。门诊医生初步诊断为乳房占位病变，送影像科检查。

请问：1. 该患者需要做哪种检查？

2. 检查前有哪些注意事项？

3. 采用哪几种检查体位？

一、乳腺摄影基础知识

（一）乳腺摄影X线机

钼靶X线机是乳腺摄影的专用设备。机架有C型臂、球形臂两种（图 2-12-1A、B）。钼（Mo）靶阳极的X线管输出 12~25kV 的低能X线，是乳腺摄影的主要射线源。部分乳腺X线机阳极靶面采用钼铑（Rh）双靶或钼钨（W）双靶。钼靶较适用于一般密度较低的乳腺摄



A. C形臂　　B. 球形臂

图 2-12-1 钼靶X线机

人民卫生出版社版权，侵权必究

影，铑靶、钨靶X线穿透能力较强，适用于致密型乳腺、巨大乳腺及钙化较多的乳腺摄影，一般在压迫厚度超过6cm时使用。但是铑靶X线管热容量较低，不适于连续工作。一般根据乳腺厚度、密度情况，手动或自动选择钼靶或铑靶。

摄影电压为20~40kV，4~600mAs。X线管焦点多为双焦点0.3/0.1，大焦点最高管电流常为100mA，小焦点管电流常为25mA。小焦点常用于放大摄影。摄影距离一般为50~65cm。

IR有屏-片系统、IP、FPD、直接光子计数技术用的硅硼板等。乳腺摄影所用的滤线栅是线型滤线栅（碳基密纹滤线栅），栅密度36~60LP/cm，栅比4：1~6：1，焦距65cm；高通多孔型滤线栅（蜂窝状滤线栅）铅条交叉排列，不需填充物，提高了有用射线的通过率。

曝光控制方式有手动曝光、自动曝光控制（automatic exposure control，AEC）及全自动曝光控制（automatic optimize parameter，AOP），现代乳腺X线机多采用电离室自动曝光控制。AEC装置位于X线接收装置的下方。半自动方式根据乳腺被压迫后的厚度显示，人工选择管电压值、靶-滤过板类型，曝光开始后设备自动控制所需的曝光量，保证达到探测器上所设定的感光量。全自动方式有两种，一种根据乳腺被压迫后的厚度和压力自动控制管电压值、靶-滤过板材料和曝光量；另一种是预曝光方式，根据乳腺被压迫后的厚度，预设条件进行一次15毫秒的预曝光，根据预曝光探测乳腺组织密度，并修正曝光条件，正式曝光，以保证影像质量。

近年来乳腺X线摄影进入数字化时代，已逐渐取代传统的屏-片模拟系统，其具有动态范围宽，密度分辨力高，能对图像进行后处理等特点，特别适合乳腺组织的检查，同时所需辐射剂量比屏-片乳腺摄影少，而且能更早发现病变。数字化乳腺摄影还有助于计算机辅助诊断（CAD），能准确检出微小钙化灶，提高判定乳腺癌的准确性。此外，数字X线摄影还有一些特殊技术如全数字化乳腺摄影、数字乳腺体层合成、立体定位活检等。

考点提示

软X线摄影管电压在40kV以下

（二）乳腺摄影原理

乳腺摄影属于软X线摄影。软X线摄影系指用管电压在40kV以下的X线摄影技术，其波长较长，能量较低，穿透力较弱。适用于组织器官较薄、不与骨骼重叠且有效原子序数较低的软组织。

医用诊断X线与物质作用的形式主要有光电吸收与康普顿散射，但当管电压降低时，X线能量也降低，X线与物质的作用形式会逐渐转变为康普顿散射减少，光电吸收增加。由于乳腺主要由结缔组织、脂肪组织和腺体组织构成（图2-12-2），虽然三种组织的有效原子序数存在一定的差异，X线会产生不同程度的吸收，但由于组织密度差异较小，普通X线摄影无法清楚显示其组织结构及病变。但当乳腺检查采用软X线摄影时，此时X线与物质的作用会以光电吸收为主，而光电吸收能力又与作用物质原子序数（Z）的四次方成正比，也就扩大了组织之间X线吸收的差异值，从而获得较大的X线对比度，利于乳腺组织结构层次的显示。

X线对比度的大小取决于线吸收系数（μ）之差，吸收系数除与构成被照体物质的有效原子序数有关外，还与被照体物质的密度（ρ）及作用的X线波长（λ）有关，其关系为：

$$\mu=k\lambda^3\cdot Z^4\cdot\rho$$

由公式可知，为了增加其吸收差异，获得良好对比度的乳腺结构影像，必须合理选择波

人民卫生出版社版权，侵权必究

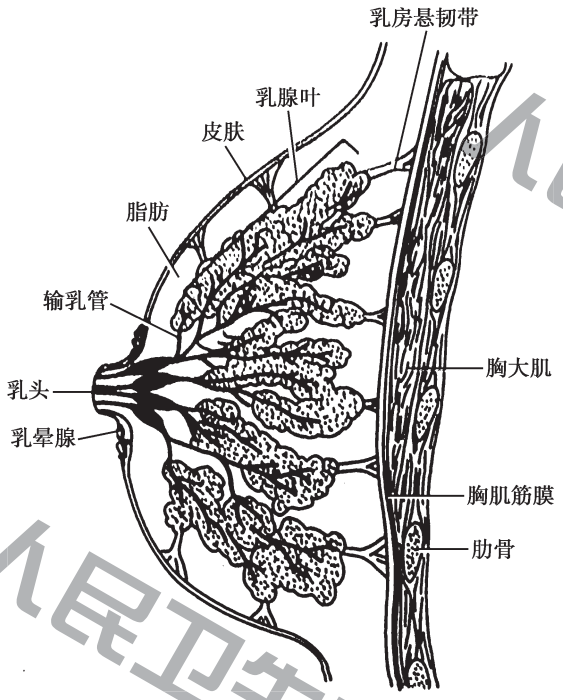

图 2-12-2 乳腺结构图

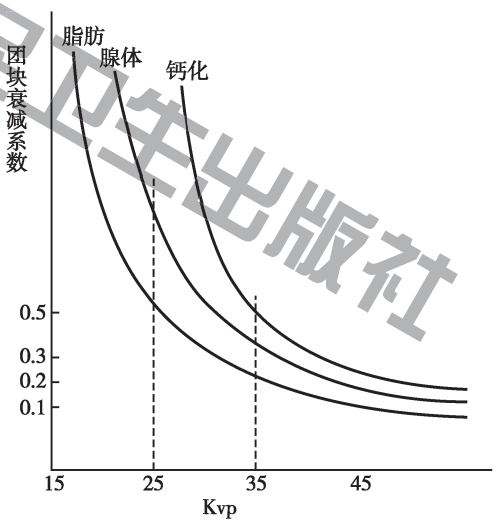

图 2-12-3 腺体组织、脂肪组织及钙化的X线吸收差异

长即合理选择管电压，以此来扩大其构成组织的X线吸收差异。如（图2-12-3）所示，当管电压在25kV时，脂肪组织与腺体组织之间的对比度是管电压在35kV时的3倍，同时光电效应不产生有效的散射，对照片不产生灰雾。

二、适应证与禁忌证

乳腺疾病是影响成年女性健康的常见疾病之一。近年来，乳腺癌发病率不断提高，乳腺X线摄影检查对乳腺疾病有重要的诊断价值，是目前国际公认的乳腺癌普查方法之一，乳腺癌在X线片中的直接征象主要包括肿块结节影和微小钙化等改变。

1. 适应证　发现有乳腺肿块或结节者；排除了垂体病变的乳头溢液者；乳腺癌高危人群和40岁以上女性的普查，一般40岁以上每两年检查1次，50岁以上每1年检查1次；一侧乳腺癌手术后随访对侧乳腺；曾作隆胸手术，疑植入的假体有异常者；立体定位穿刺或放置定位金属钩者；明确乳腺钙化性质及病变定位等。

2. 禁忌证　怀孕为相对禁忌证，孕妇如需做乳腺X线摄影时，应做好相应防护措施。

三、摄影注意事项

1. 摄影前必须认真查对检查申请单，了解被检者情况（包括姓名、性别、年龄和病情介绍等）、诊断要求、检查目的等。

2. 做好准确的方位标记以利于识别。可根据需要在乳腺皮肤表面粘贴标记，以便在照片中提示肿块或手术瘢痕等。

3. 采用多个位置、摄影角度及X线入射方向摄影。在影响组织显示时，应将乳头置于切线位。常规摄取双侧对比。

人民卫生出版社 版权所有 侵权必究

4. 使用压迫器适当加压，加压可使乳腺变薄、密度均匀，减少曝光剂量的同时降低了散射线发生，提高了图像对比度。另外可缩短乳腺组织至IR的距离，减少散射线引起的模糊。加压的程度应达病人能够耐受的最小厚度，但恶性肿瘤肿块较大时不宜加压过度，以免造成肿瘤扩散。对有丰胸植入物、心脏起搏器、化疗泵的乳腺压迫时，要特别注意，可通过摄取附加辅助体位显示。压迫器有手动、电动两种，加压时应缓慢渐进渐行。

考点提示

月经后1周左右乳腺摄影影像最清晰

5. 摄影中通过适当手法使乳腺组织尽量不与其他组织重叠，手法要轻柔，注意保护个人隐私。

6. 根据不同年龄的乳腺发育特点、不同生理状态的乳腺特点以及个体差异选择合适的曝光条件，尤其管电压值的正确选择，比如青春期乳腺，各组织对比度较低，一般用32~34kV；哺乳期乳腺应排空乳汁后采用较大条件；有哺乳史，乳腺处于静止状态者，采用28~32kV；老年妇女选用25~30kV。对于巨大乳腺可采用分段拍片法使乳腺全貌得以显示，例如头尾位时可分为内侧和外侧两次摄片；在月经后1周左右进行乳腺摄影影像最清晰。

四、常用摄影体位

根据乳腺的解剖方位与X线的几何投影方向命名，乳腺常用摄影位置有内外斜位（medial-lateral oblique，MLO）、头尾位（cranio-caudal，CC）、90°侧位和点压放大位等。常规采用内外斜位和头尾位，其中内外斜位能很好地显示乳腺外上象限的组织，此部位为乳腺恶性肿瘤的好发部位。可根据不同的检查目的选取不同摄影位置。

（一）乳腺内外斜位（MLO）

【摄影目的】 筛检性和诊断性乳腺摄影，主要观察乳腺外上象限及部分胸大肌、腋窝淋巴结、皮肤及乳头等情况。

【摄影体位】 被检者面对摄影架坐或立位，转动机架使摄影台与被检侧胸大肌外侧缘平行，即与水平面成30°~60°角；被检侧上臂抬高并肘部弯曲，置于机架手柄上，以放松手臂肌肉及胸大肌。被检侧紧贴摄影台，同时向上向外牵拉被检侧乳腺，使其尽量离开胸壁避免组织影像的相互重叠。并包括腋部乳腺组织、胸大肌及腋窝前部；调整压迫器加压，同时用手拉伸展平乳腺，使乳腺呈侧斜位压扁状，同时避免皮肤出现皱褶，在不影响乳腺组织及病变成像的情况下，使乳头呈切线位（图2-12-4A、B）。

【中心线】 倾斜中心线，自被检侧乳腺内上方射入，外下方射出。

【影像显示】 乳腺、部分胸大肌及腋窝组织、皮肤、乳头均可显示；乳腺无皱褶，无下垂（图2-12-4C）。

（二）乳腺头尾位（CC）

【摄影目的】 筛检性和诊断性乳腺摄影，主要观察内外侧乳腺结构、皮肤及乳头等。

【摄影体位】 被检者面对摄影架坐或立位，旋转机架垂直于地面，摄影台平行于水平面。被检侧胸壁紧靠摄影台，用手托起乳腺下部向前上拉伸将其置于摄影台上，调整压迫器自上向下压紧并固定乳腺，展平外侧皮肤皱褶，同时使乳头呈切线位（2-12-5A、B）。

【中心线】 自被检侧乳腺的上方射入，下方射出，垂直于摄影台。

【影像显示】 内侧乳腺组织显示完整，包含腺体后的脂肪组织、部分胸大肌以及乳头、皮肤情况（2-12-5C）。

人民卫生出版社版权，侵权必究

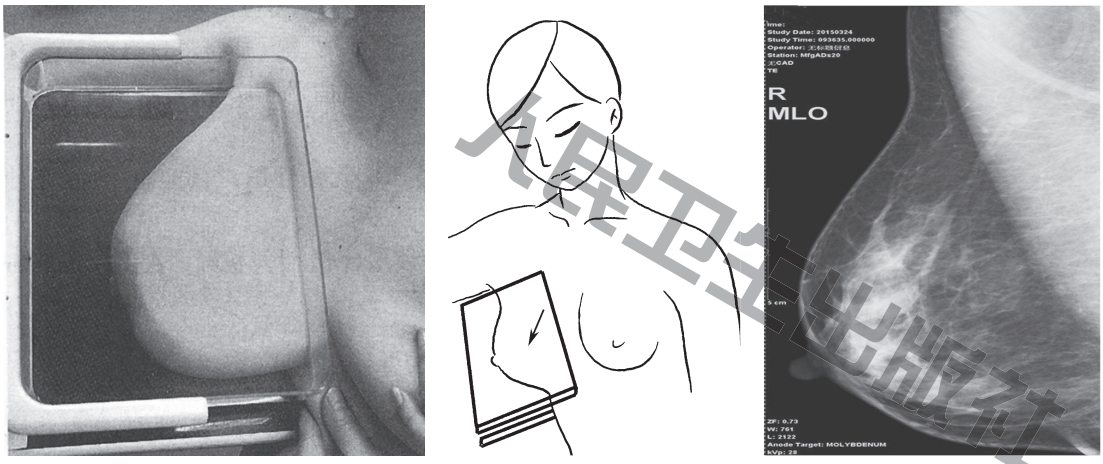

A. 体位　　B. 显示示意　　C. 照片影像

图 2-12-4　乳腺内外斜位摄影

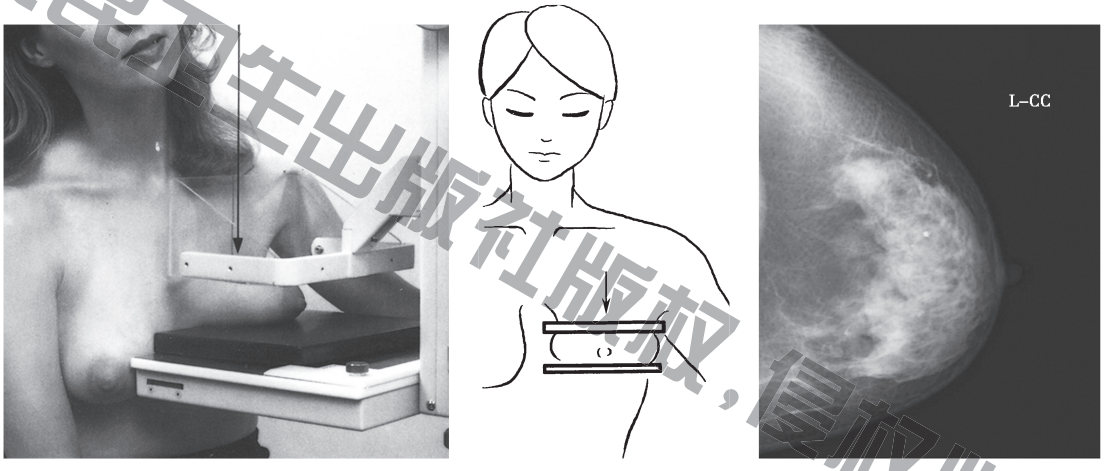

A. 体位　　B. 显示示意　　C. 照片影像

图 2-12-5　乳腺头尾位摄影

（三）乳腺 90°侧位

包括内外侧位（medial-lateral，ML）和外内侧位（latero-medial，LM）。

【摄影目的】 筛检性和诊断性乳腺摄影。

【摄影体位】 被检者面对摄影架坐或立位，机架旋转 90° 置于水平方向，摄影台垂直于水平面并置于被检侧乳腺外侧，被检侧乳腺紧贴摄影台，调整压迫器加压，在加压的同时用手将乳腺向前上牵拉，使腺体组织呈侧位扁平状，乳头呈切线位（图 2-12-6A、B）。

【中心线】 X 线呈水平方向，经乳腺内侧射入外侧（ML），垂直于摄影台。

【影像显示】 乳腺及部分胸大肌显影（图 2-12-6C）。

乳腺摄影的各个位置均有各自的摄影盲区，如：乳腺内外斜位时乳腺的后部内侧可能包括不全；乳腺头尾位往往因胸壁呈弧形而无法摄取腋侧部分乳腺组织。此外，乳腺内外斜位与头尾位不能形成正交，即这两个位置不在垂直的两个方向上，对病变的定位不利。因此，

人民卫生出版社版权，侵权必究

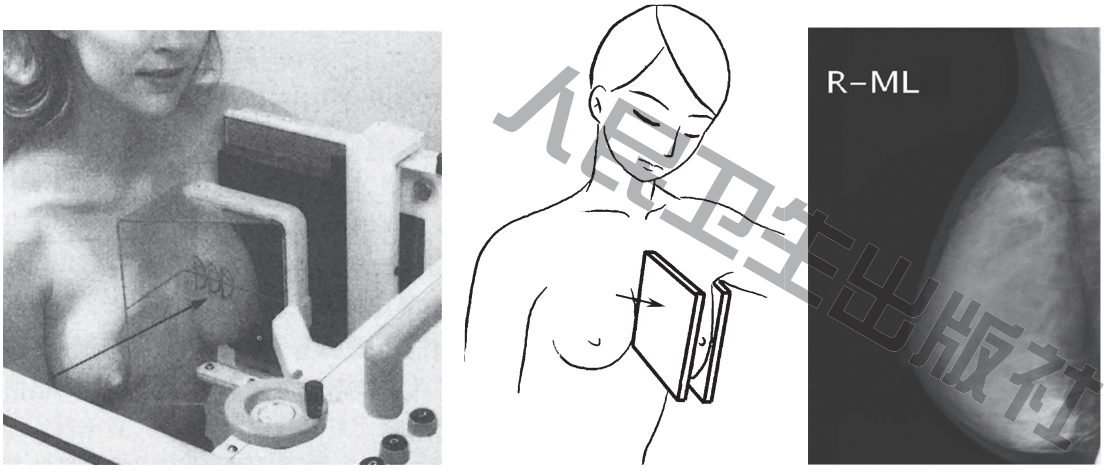

A. 体位　　B. 显示示意　　C. 照片影像

图 2-12-6　乳腺 90°侧位摄影

根据具体情况灵活选择各种摄影位置是非常必要的。

五、其他摄影技术

1. 定点压迫摄影(spot compression radiography)　常在普通乳腺摄影之后,对密集组织区域的模糊或不明确的可疑病灶进行补充检查。使用小压迫器,压迫局部感兴趣区,可使感兴趣区厚度有更大幅度的减小,减少重叠,是常规位置的补充。通常结合小焦点放大摄影来提高乳腺细节的分辨率。

2. 放大摄影(magnification radiography)　提高空间分辨力,可精确地观察病灶密度或团块的边缘形态和内部结构,更好地显示钙化点的数目、分布和形态,有利于鉴别良、恶性病变。通常在普通摄影后,对可疑病变区域进行放大摄影。被检侧乳腺和影像接收器之间放置一个放大平台,间距 30cm。所用 X 线管焦点通常为 0.1,放大倍数常为 1.5、1.8。根据需要进行选择,保证最好的放大效果和优化锐利度。通常与定点压迫技术结合使用。

3. 人工(植入物)乳腺摄影　常规采取内外斜位和头尾位,需手动设置曝光参数,压迫程度受植入物的可压迫性限制。除此之外,应加照修正的内外斜位和头尾位,即将植入体推向胸壁,使假体避开压迫范围,对前方的乳腺组织加压摄片(图 2-12-7)。

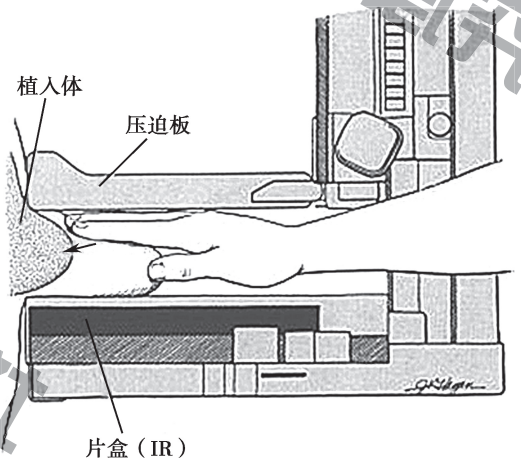

图 2-12-7　人工(植入物)乳腺修正头尾位摄影显示示意

4. 乳腺导管摄影　通过乳腺导管将对比剂逆行注入乳腺导管系统,然后摄片显示乳腺导管及乳腺组织。适应证主要是乳头异常溢液患者。禁忌证为急性乳腺炎患者;怀孕为相对禁忌证。对比剂一般使用 30%~60% 的泛影葡胺或 300mgI/ml 的碘海醇、优维显等。

人民卫生出版社 人民卫生出版社版权,侵权必究

六、乳腺摄影的质量控制

乳腺疾病是女性常见疾病，乳腺摄影是乳腺检查的常用方法之一，因此乳腺X线摄影技术的质量控制对乳腺病变的X线诊断至关重要。近年来由于高新技术的应用，设备的更新换代，尤其目前全数字乳腺摄影、自动曝光控制等技术应用于临床，使得乳腺X线图像质量大幅提高（密度分辨力及空间分辨力），而X线片的质量是准确诊断的前提。

（一）影响乳腺影像质量的相关因素

1. 压迫　适当加压会提高图像质量。乳腺压迫不足主要表现为乳腺结构重叠、组织曝光差异大，乳腺较厚部分穿透不充分，较薄部位曝光过度及运动模糊等。

2. 曝光　曝光不足时光学密度低、照片对比度低，限制了细节，尤其是微小钙化和低对比病变的显示。曝光不足通常因压迫不当，自动曝光控制设定不正确或失效而致。曝光过度可导致较薄或脂肪型乳腺过度黑化。

3. 对比度　适中的对比度能显示乳腺中的微小差异。对比度低下的原因包括不适当的曝光、冲洗缺陷、压迫不当、使用低对比胶片、靶材料和滤过不当及管电压过高。

4. 清晰度　良好清晰度的乳腺图像能捕获微小细节结构，如针状结构的边缘。在乳腺摄影中，模糊度通过微小线性结构边缘、组织边缘和钙化的模糊表现出来。乳腺摄影中可能遇到的模糊种类包括运动模糊、增感屏模糊、几何模糊和视差模糊。

5. 噪声　噪声（或称照片斑点）淹没或降低了识别钙化等微细结构的能力。乳腺照片噪声的主要产生原因是量子斑点。量子斑点是单位区域内吸收X线光子数量的统计涨落形成的，形成影像所用的X线光子越少，量子斑点越多，即噪声越大。因此，曝光不足，高速的影像接收器都可能增加噪声。

6. 伪影　伪影是指在影像中没有反映物体真正衰减差异的任何密度的改变。它可以是胶片操作、增感屏维护、可见光漏光、安全灯、滤线栅等引起。CR系统可能产生伪影的因素远远大于屏-片系统。

（二）乳腺影像的评价标准

1. 内外斜位图像评价标准　胸大肌显示充分，胸大肌的下缘能显示到后乳头线，乳头线大致与胸大肌垂直；乳头不下垂，乳头呈切线位显示；乳腺腺体组织显示充分；腺体后部的脂肪组织清晰显示；乳腺下皱褶分散展开；左右乳腺影像对称，呈菱形（图2-12-8）。

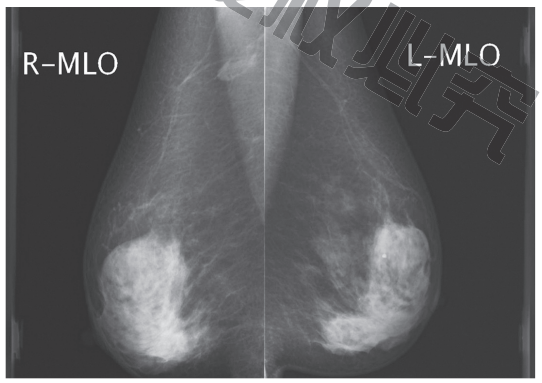

图2-12-8　双侧乳腺内外斜位照片影像

2. 头尾位图像评价标准　在乳腺胸壁侧缘可显示胸大肌；腺体后的脂肪组织及所有中间组织能够清晰显示；乳头位于照片中心横轴线上；沿乳头线可测得组织厚度，头尾位的厚度为MLO位的80%；无皮肤皱褶；双侧乳腺头尾位照片相对放置，则两侧乳腺呈球形（图2-12-9）。

影像细节的显示要求，能显示0.2mm的细小钙化灶。

总之，乳腺疾病的最终诊断应依赖于各种影像检查技术的综合应用。乳腺超声检查，对

人民卫生出版社 版权所有，侵权必究

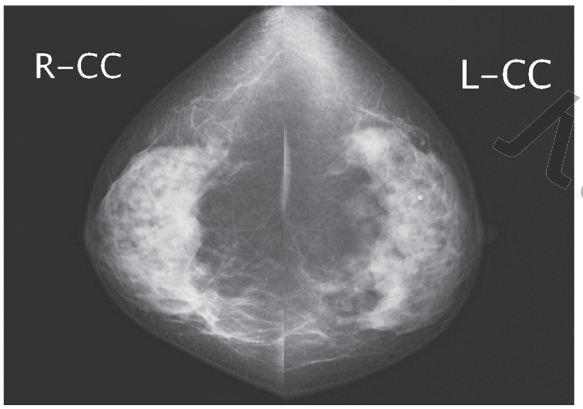

图 2-12-9 双侧乳腺头尾位照片影像

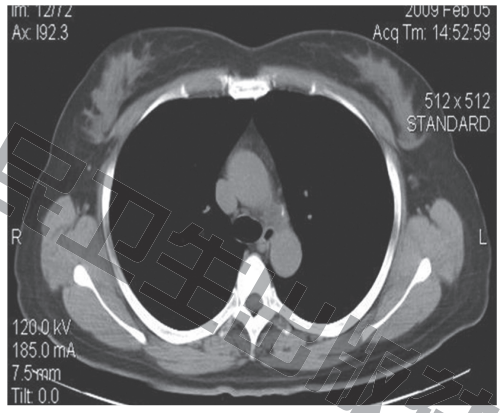

图 2-12-10 CT 检查图像

人体无创伤，检查快捷、重复性强，有助于鉴别肿块的囊、实性，彩超可以显示病变血流特征。CT 检查具备高密度分辨力，有益于观察病变形态、结构、钙化等情况，还有助于发现淋巴结和远处转移（图 2-12-10）；MRI 检查使用专用乳腺表面线圈，多方位、多参数成像显示病变，MRS 技术还可以检测病变区域胆碱水平的变化（图 2-12-11）。CT 及 MRI 可以进行增强扫描，观察病变血供特征有助于定性。超声、CT、MRI 影像引导下的穿刺活检可以提供病理诊断。但作为乳腺检查的方法，首推钼靶 X 线检查。

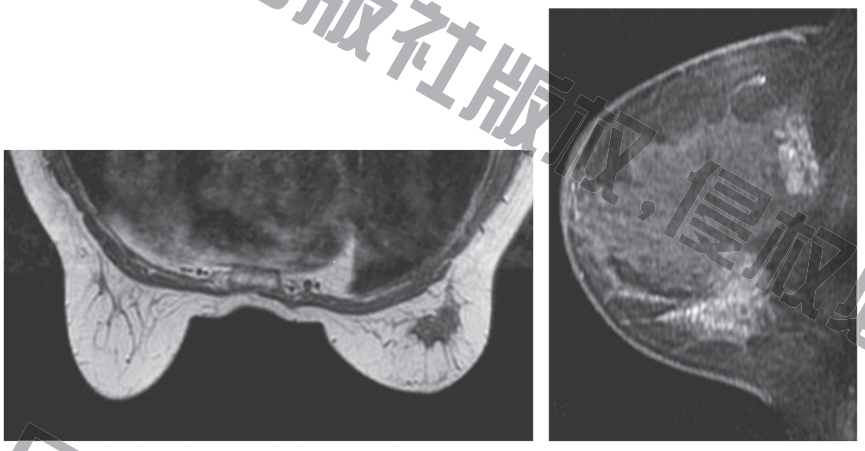

图 2-12-11 MRI 检查图像

（王 江）

本章小结

无论是屏 - 片 X 线摄影，还是 CR、DR 等数字 X 线设备，在正确的几何投影基础上，采用合适的摄影条件是获得优质图像的关键，是实施数字后处理的基础条件。X 线摄影中在相对固定的感光因素（电源、滤线器、增感屏、胶片等）的基础上，要根据受检体的身体状况、生理状况、病理情况、设备类型、图像显示方式（照片冲洗、数字图像处理）等，确定恰当的管电压、管电流、曝光时间及摄影距离等摄影条件，来获得符合诊断

人民卫生出版社版权，侵权必究

要求的图像。

X线摄影应按摄影原则和设备的操作规程进行，才能充分发挥设备效能，获得满意图像。摄影原则包括X线机使用原则、大小焦点选择原则、滤线设备应用原则、摄影距离选择原则、X线中心线和斜射线应用原则、图像标记原则、呼吸方式运用原则、曝光条件选择原则及放射防护原则。

各部位的X线摄影是本章的主要内容，分别介绍了四肢、头颅、脊柱、胸部、腹部、口腔及乳腺的摄影，其重点是各位置的摄影注意事项、摄影目的、体位设计、中心线及影像显示等内容。

目标测试

1. X线检查程序可以简化为
   A. X线→被照物→信号→检测→图像形成
   B. 被照物→X线→信号→检测→图像形成
   C. X线→被照物→检测→图像形成→信号
   D. 被照物→X线→检测→信号→图像形成
   E. X线→被照物→检测→信号→图像形成
2. X线照片密度影响因素的叙述，错误的是
   A. 密度的变化与 kV^n 成正比　　B. 感光效应与摄影距离的平方成反比
   C. 屏片组合使用影像密度大　　D. 随被照体的厚度增大而增高
   E. 与照片的显影条件有密切关系
3. X线透过被照体后形成的X线强度的差异，称为
   A. 人工对比度　　B. 天然对比度　　C. 射线对比度
   D. 胶片对比度　　E. 照片对比度
4. X线照片影像的诊断密度范围是
   A. 0.5~1.0　　B. 0.5~2.0　　C. 0.25~2.0
   D. 0.25~2.5　　E. 0.5~2.5
5. 照片影像失真度的概念，正确的是
   A. 标准的照片影像不应有任何失真度
   B. 影像变形是被照体不等量放大的结果
   C. 失真度与焦点大小无关
   D. 位置变形不是影像的变形
   E. 放大变形不是影像的变形
6. 照片对比度与X线对比度关系，错误的是
   A. 照片对比度与射线对比度有关
   B. 密度层次越多照片对比度越小
   C. X线对比度是照片对比度的基础
   D. X线对比度大则照片对比度小
   E. 照片对比度与胶片对比度成正比例

人民卫生出版社版权，侵权必究

7. 影响X线对比度的因素，不包括
A. X线波长　B. 人体组织的密度
C. 物质的线吸收系数　D. 人体组织的原子序数
E. X线源与人体间的距离

8. H=F×b/a中，错误的是
A. H表示半影大小　B. F表示焦点尺寸
C. b表示被照体-胶片距离　D. a表示焦点-被照体距离
E. 模糊阈值应为0.1mm

9. 关于X线照片模糊的分析，错误的是
A. 模糊度也称不锐利度
B. 相邻两组织影像密度过渡的幅度
C. 阳极端影像锐利度大于阴极端
D. 模糊随肢-片距离的增大而加大
E. 焦点的移动，不会引起影像模糊

10. 关于焦点的叙述，错误的是
A. 实际焦点——电子撞击阳极靶面的面积
B. 有效焦点——实际焦点在不同方位上投影
C. 靶面上形成的焦点是一正方形
D. 焦点用无量纲的数字表示
E. 近阳极端有效焦点小

11. 有关X线束的描写，错误的是
A. 摄影时照射野应尽量扩大　B. X线束有一定的穿透能力
C. X线管窗口射出的是锥形线束　D. 锥形X线束的中心部位为中心线
E. X线束入射于曝光面的大小称照射野

12. 有关中心线的叙述，正确的是
A. X线管窗口射出的均是中心线　B. 中心线是摄影方向的标志射线
C. 中心线均通过被摄部位的边缘　D. 中心线分阳端及阴极端中心线
E. 中心线的能量在X线束中最大

13. 对散射线的叙述，错误的是
A. 散射线是康普顿效应的结果　B. 散射线产生于X线穿过物体时
C. 散射线与原发射线完全同向　D. 散射线比原发射线波长长
E. 散射线比原发射线穿透力弱

14. 关于散射线的叙述，错误的是
A. 管电压的升高散射线含有率加大
B. 反向和侧向散射线使X线强度减弱
C. 原方向散射线使照片对比度受损
D. 肢体产生散射线使照片对比度损失
E. 照射野产生的散射线不使对比度下降

15. 消除散射线的最有效方法是
A. 增加肢-片距　B. 减少曝光条件

人民卫生出版社版权，侵权必究

C. 使用滤线栅　　D. 缩小照射野　　E. 固有滤过

16. 有关滤线栅的叙述，错误的是
A. 滤线栅排除散射线
B. 滤线栅不能侧向倾斜
C. 滤线栅不能侧向偏离栅焦距
D. 高电压摄影时不用交叉滤线栅
E. 活动滤线器的运动多采用振动式

17. 不属于X线摄影条件选择参数的是
A. kV值　　B. 被照体形态　　C. 焦-片距
D. 曝光时间　　E. mA

18. 软X线摄影是指用管电压在
A. 25kV以下　　B. 40kV以下　　C. 50kV以下
D. 60kV以下　　E. 70kV以下

19. 腕部舟骨摄影，以下位置不妥的是
A. 斜位　　B. 外展位　　C. 前后正位
D. 中心线倾斜20°角　　E. 暗盒倾斜20°角

20. 上肢长骨常规体位选择为
A. 正位及侧位　　B. 正位及斜位　　C. 正位及切线位
D. 侧位及切线位　　E. 斜位及切线位

21. 关于手正位摄影的中心线应对准
A. 第1掌骨远端　　B. 第3掌骨远端　　C. 第5掌骨远端
D. 第3掌骨近端　　E. 第5掌骨近端

22. 尺、桡骨拍摄前后正位的原因是
A. 避免尺、桡骨重叠　　B. 被检者体位舒适　　C. 必须符合解剖学体位
D. 对被检者防护有利　　E. 可提高影像的对比度

23. 肱骨穿胸侧位，适用的病变是
A. 肱骨骨折　　B. 肱骨骨疣　　C. 肱骨骨髓炎
D. 肱骨成骨肉瘤　　E. 肱骨外科颈骨折

24. 肩关节正位摄影，中心线正确射入点是
A. 锁骨的中点　　B. 关节盂　　C. 肩峰
D. 肩胛骨喙突　　E. 肱骨头

25. 用于足弓测量的检查位置是
A. 全足正位　　B. 足正位　　C. 双足负重侧位
D. 足侧位　　E. 足内斜位

26. 膝关节侧位摄影，关节需屈曲
A. 105°　　B. 115°　　C. 125°
D. 135°　　E. 145°

27. 股骨头无菌坏死的首选体位是
A. 髋关节正位　　B. 髋关节侧位　　C. 髋关节侧斜位
D. 髋关节蛙形位　　E. 髋关节前后斜位

人民卫生出版社 人民卫生出版社版权，侵权必究 人民卫生出版社

28. X线摄影足斜位片时，中心线应对准何处垂直暗盒射入胶片
A. 第2跖骨头　B. 第2跖骨基底部　C. 第3跖骨头
D. 第3跖骨基底部　E. 第2楔骨中心

29. 髋关节前后位摄影时，应使足尖
A. 稍内收　B. 稍外展　C. 稍内旋
D. 稍外旋　E. 垂直向上

30. 关于下肢摄影，错误的是
A. 长骨长轴应平行与胶片长轴
B. 与上肢等厚部位应略增kV
C. 至少应包括一端关节
D. 股骨近端不用滤线器
E. 焦片距通常多采用100cm

31. 足内斜位摄影，足底与暗盒的夹角为
A. 0°~5°　B. 30°~45°　C. 50°~60°
D. 70°~80°　E. 90°

32. 小腿前后位摄影，下列说法不正确的是
A. 观察胫腓骨及邻近软组织　B. 小腿后部贴近暗盒
C. 足外旋10°~15°　D. 中心线经小腿中部射入
E. 小腿长轴平行于胶片长轴

33. 关于跟骨侧位叙述错误的是
A. 被检侧足部外踝紧贴暗盒并置于胶片中心
B. 距骨下关节面呈切线位显示，关节间隙清晰显示
C. 照片显示包括踝关节
D. 跟骨纹理显示清晰
E. 中心线对准内踝

34. 关于踝关节正位叙述错误的是
A. 被检侧下肢伸直且稍内旋，足尖向上
B. 内外踝连线中点上1cm置于照射野中心
C. 中心线对准内外踝连线中点
D. 照片显示踝关节面呈切线位
E. 胫腓骨联合间隙不超过0.5cm

35. 膝关节正位摄影，中心线应对准
A. 髌骨上缘　B. 髌骨中心　C. 髌骨下缘
D. 髌骨上缘1cm　E. 髌骨下缘2cm

36. 有关髋关节前后位摄影的叙述，正确的是
A. 髋关节定位点是：髂前上棘与耻骨联合上缘连线中点向内下作垂线5cm处
B. 股骨颈及闭孔无投影变形
C. 申通线不能显示
D. 双下肢稍外旋
E. 患者屈髋屈膝

人民卫生出版社 人民卫生出版社版权，侵权必究 人民卫生出版社

37. 跟骨轴位摄影，中心线入射角度，下列哪项是正确的
A. 向头端倾斜 10°~20°角　B. 向足端倾斜 15°~25°角
C. 向头端倾斜 20°~30°角　D. 向足端倾斜 35°~45°角
E. 向头端倾斜 35°~45°角

38. 疑有跟骨骨刺时，选择下列哪个体位观察最佳
A. 足前后位　B. 踝关节前后位　C. 踝关节侧位
D. 跟骨侧位　E. 跟骨前后位

39. 股骨颈骨折观察前后移位时，理想摄影体位是
A. 髋关节正位　B. 侧卧髋关节侧位　C. 股骨颈前后位
D. 髋关节侧斜位　E. 股骨颈仰卧水平侧位

40. 髋关节前后位摄影的叙述，正确的是
A. 双下肢伸直稍内旋，足尖向上踇趾靠拢
B. 双足外旋
C. 双足尖垂直向上
D. 双下肢稍外展，足尖外旋并拢
E. 双足跟并拢，足尖外旋

41. 髋关节前后位摄影的叙述，正确的是
A. 髋关节定位点：被检侧髂前上棘与耻骨联合上缘连线中点向内下作垂线 5cm
B. 股骨颈及闭孔无投影变形
C. shenton 线不能显示
D. 双下肢稍外旋
E. 患者屈髋屈膝

42. 检查小儿髋关节脱位、复位情况的体位是
A. 髋关节前后位　B. 髋关节侧位　C. 髋关节侧斜位
D. 髋关节蛙形位　E. 髋关节后前斜位

43. 足前后位摄影中心线应对准
A. 第三跖骨头　B. 第三跖骨基底部　C. 第三跖趾关节
D. 内外踝连线中点　E. 距骨中点

44. 足正位影像可以清晰显示的关节是
A. 踝关节　B. 舟距关节　C. 桡腕关节
D. 指间关节　E. 跟距关节

45. 颈椎张口位摄影，错误的是
A. 上颌切牙咬合面与乳突尖连线垂直于床面
B. 头后仰
C. 中心线向头侧倾斜 15°
D. 尽量张大口
E. 主要观察寰枢椎

46. 第 3~7 颈椎前后位摄影时，中心线应
A. 向头侧倾斜 20°　B. 向头侧倾斜 10°　C. 垂直射入 IR
D. 向足侧倾斜 10°　E. 向足侧倾斜 20°

人民卫生出版社版权，侵权必究

47. 钩椎关节于哪种摄影照片中显示
A. 颈椎张口位　B. 3~7颈椎前后位　C. 颈椎侧位
D. 胸椎前后位　E. 腰椎前后位
48. 颈椎右前斜位摄影，观察的是
A. 右侧椎间孔　B. 左侧椎间孔　C. 右侧横突孔
D. 左侧横突孔　E. 椎孔
49. 关于常规胸椎侧位摄影的叙述，错误的是
A. 清晰显示1~12胸椎形态　B. 患者侧卧于摄影台
C. 冠状面应垂直于IR　D. 应使用滤线器摄影
E. 中心线对准第7胸椎入射
50. 椎弓峡部断裂，正确的摄影体位是
A. 腰椎正位　B. 腰椎侧位　C. 腰椎双斜位
D. 腰骶部斜位　E. 腰骶部侧位
51. 关于腰椎前后位摄影的叙述，错误的是
A. 是常规位置　B. 必须使用滤线器　C. 常与侧位片一同摄取
D. 脐下3cm对准IR中心　E. 屈髋屈膝
52. 强直性脊柱炎应摄取
A. 腰椎前后位、骶髂关节前后位
B. 颈椎前后位、侧位
C. 胸椎前后位、侧位
D. 腰椎前后位、侧位、斜位
E. 骶椎前后位、侧位
53. 颈椎张口位照片显示，以下错误的是
A. 寰枢椎显示于上、下齿列之间
B. 上中切牙牙冠与枕骨底部相重叠
C. 齿突与寰椎两侧块间隙对称
D. 寰枕关节呈切线位显示
E. 第3、4颈椎亦可显示于口中
54. 颈椎张口位照片显示齿突与枕骨重叠，摄影体位不当之处是
A. 下颌过仰　B. 下颌过收　C. 下颌稍微过收
D. 下颌投影放大　E. 摄影体位正确
55. 某外伤患者，临床怀疑椎弓峡部断裂，正确的摄影体位是
A. 腰椎正位　B. 腰椎侧位　C. 腰椎双斜位
D. 腰骶部双斜位　E. 腰骶部侧位
56. 腰椎双斜位照片显示的是哪一侧的椎弓峡部
A. 左侧　B. 右侧　C. 靠近摄影台面侧
D. 远离摄影台面侧　E. 双侧
57. 骨盆的常规摄影体位
A. 前后位　B. 后前位　C. 侧位
D. 斜位　E. 轴位

人民卫生出版社版权，侵权必究

58. 骶骨前后位摄影的中心线应
A. 垂直投射　B. 向头侧倾斜15°　C. 向足侧倾斜15°
D. 向头侧倾斜45°　E. 向足侧倾斜45°

59. 关于骨盆摄影的叙述，错误的是
A. 常用于外伤及骨质破坏的检查
B. 应完全包括骨盆诸骨
C. 双下肢伸直并内旋，两踇趾并拢，足跟分开
D. 中心线应向足侧倾斜20°角
E. 成人摄片都需要使用滤线器

60. 检查髋关节股骨头缺血坏死常用的体位是
A. 髋关节前后位　B. 髋关节侧位　C. 髋关节侧斜位
D. 髋关节蛙形位　E. 髋关节后前斜位

61. 胸部后前位摄影标准影像显示，以下错误的是
A. 肺门结构可辨
B. 膈肌、心脏、纵隔边缘清晰
C. 锁骨、乳腺、左心影内肺纹理可不显示，其他部位肺纹理需清晰显示
D. 膈肌、心脏、纵隔边缘清晰
E. 肺尖充分显示

62. 肋骨斜位摄影，目的是观察
A. 腋中线，肋骨上斜部骨质情况
B. 腋中线，肋骨弯曲部骨质情况
C. 腋后线，肋骨弯曲部骨质情况
D. 腋前线，肋骨弯曲部骨质情况
E. 腋中线，肋骨直线部骨质情况

63. 关于胸部摄影，错误的是
A. 两手背置于髋部，双肘内旋的主要目的是避免双臂投影于肺内
B. 焦-片距应为180cm
C. 应使用滤线器
D. 应使用短摄影时间
E. 常规站立后前位

64. 常规肺部摄影正确的呼吸方式是
A. 平静呼吸　B. 平静呼吸屏气　C. 深吸气末屏气
D. 深呼气末屏气　E. 缓慢连续呼吸

65. 患者，女，34岁。咳嗽，咳痰2周，现对该患者进行X线检查，请问应首选的摄影体位是
A. 胸部右前斜位　B. 胸部左前斜位　C. 胸部后前位
D. 胸部侧位　E. 胸部前后位

66. 上述检查发现肺尖锁骨下区有可疑病变，该患者应加摄的体位是
A. 胸部右前斜位　B. 胸部左前斜位　C. 胸部后前位
D. 胸部侧位　E. 胸部前弓位

人民卫生出版社版权，侵权必究

67. 心脏X线摄影是检查心脏病变的重要手段。关于心脏摄影的叙述，错误的是
A. 常规取站立后前位　B. 右前斜位应服钡　C. 摄影距离200cm
D. 侧位常规取左侧位　E. 深吸气末屏气曝光

68. 心脏右前斜位摄影，身体冠状面与胶片夹角为
A. 15°~20°　B. 25°~35°　C. 35°~40°
D. 45°~55°　E. 55°~65°

69. 心脏右前斜位摄影，服钡的目的是观察
A. 右心房压迫食管情况　B. 右心室压迫食管情况
C. 左心房压迫食管情况　D. 左心室压迫食管情况
E. 全心压迫食管情况

70. 急腹症应首选的摄影体位是
A. 腹部站立侧位　B. 腹部仰卧前后位　C. 腹部站立前后位
D. 腹部仰卧侧位　E. 腹部侧卧后前位

71. 腹部仰卧前后位摄影的叙述，错误的是
A. 患者仰卧于摄影床上　B. 腹部正中矢状面与床面垂直
C. IR上缘包括剑突末端　D. IR下缘包括耻骨联合
E. 中心线入射点为脐上3cm

72. 急腹症摄影，IR上缘应包括
A. 肝脏　B. 两侧横膈　C. 左侧横膈
D. 右侧横膈　E. 以上均不对

73. 头颅X线检查焦-片距根据使用滤线栅的栅焦距而定，一般为
A. 70~90cm　B. 80~100cm　C. 90~100cm
D. 90~110cm　E. 150~180cm

74. 头颅正位标准影像显示，以下错误的是
A. 显示头颅正位影像　B. 矢状缝及鼻中隔居中
C. 外耳孔显示清晰　D. 顶骨和两侧颞骨影像对称
E. 颅骨骨板及骨质结构显示清晰

75. 关于头颅侧位摄影叙述错误的是
A. 常用于检查颅骨骨质改变　B. 矢状面与床面平行
C. 瞳间线与床面垂直　D. 深吸气后屏气曝光
E. 头颅常规摄影体位之一

76. 上颌窦摄影，常规位置是
A. 瓦氏位　B. 头颅后前位　C. 柯氏位
D. 劳氏位　E. 梅氏位

77. 柯氏位摄影，中心线与听眦线夹角是
A. 15°　B. 23°　C. 37°
D. 45°　E. 53°

78. 患者，男，35岁。头部外伤1小时，意识丧失，面色苍白，呼吸较浅，脉搏较快，外伤处出现血肿。现对该患者进行X线检查，请问首先应考虑使用哪种摄影体位
A. 头颅正位　B. 头颅侧位　C. 瓦氏位

人民卫生出版社版权，侵权必究

D. 柯氏位　　E. 颅骨切线位

79. 头颅侧位能够显示的结构是

A. 内听道　　B. 圆孔　　C. 枕骨大孔

D. 视神经孔　　E. 蝶鞍侧位影像

80. 头颅侧位摄影中心线射入点是

A. 外耳孔前、上各0.5cm处　　B. 外耳孔前、上各1.0cm处

C. 外耳孔前、上各1.5cm处　　D. 外耳孔前、上各2.0cm处

E. 外耳孔前、上各2.5cm处

81. 额窦病变应首选

A. 头颅前后位　　B. 柯氏位　　C. 瓦氏位

D. 头颅侧位　　E. 切线位

82. 蝶窦病变应首选

A. 头颅前后位　　B. 柯氏位　　C. 瓦氏位

D. 头颅侧位　　E. 切线位

83. 摄取牙片一般选择

A. 坐位　　B. 半坐位　　C. 仰卧位

D. 俯卧位　　E. 侧卧位

84. 牙齿摄影，摄影距离为

A. 近距离　　B. 远距离　　C. 75cm

D. 80cm　　E. 100cm

85. 咬翼片主要显示

A. 牙根　　B. 牙冠　　C. 牙体

D. 牙龈　　E. 牙尖

86. 上颌牙的牙根线位于

A. 听口线上　　B. 听鼻线上　　C. 听眶线上

D. 听颏线上　　E. 外耳孔至上嘴唇上

87. 牙片摄影时，中心线射入点是

A. 经牙根中部射入胶片

B. 经牙冠射入胶片

C. 经牙颈射入胶片

D. 经牙冠或牙颈间射入胶片

E. 经牙面射入胶片

88. 牙片在口内放好后，摄取上颌牙的固定方法是

A. 用舌头顶住　　B. 用牙齿咬住　　C. 用两侧手指

D. 用对侧拇指轻压牙片　　E. 用同侧拇指轻压牙片

89. 患者，女，15岁，下颌牙列不齐，欲做牙齿正畸治疗。请问首先应考虑使用哪种X线检查技术

A. 头颅后前位　　B. 上颌咬合片位

C. 牙齿咬翼位片　　D. CT扫描

E. 口腔曲面全景体层摄影

人民卫生出版社版权，侵权必究

90. 上颌牙齿摄影时，应与地面平行的线是

A. 听眶线　　B. 听眦线　　C. 听鼻线

D. 听口线　　E. 听眉线

91. 下颌牙齿摄影时，应与地面平行的线是

A. 听眶线　　B. 听眦线　　C. 听鼻线

D. 听口线　　E. 听眉线

92. 关于乳腺摄影的解释①采用低电压摄影 ②乳腺癌检查方法之一 ③采用钼靶 ④摄影时施加压迫⑤专用屏/片系统。正确的是

A. ①②③　　B. ①②⑤　　C. ①④⑤

D. ②③④　　E. ①②③④⑤

人民卫生出版社
人民卫生出版社版权，侵权必究
人民卫生出版社

第三章　X 线造影检查技术

学习目标

1. 掌握：对比剂的分类和引入人体的方法；离子型对比剂与非离子型对比剂的特点；碘过敏试验方法及对比剂不良反应的表现及处理；静脉肾盂造影的检查技术及摄影方法；子宫输卵管造影的检查技术及摄影方法。
2. 熟悉：消化系统的造影检查技术；逆行肾盂造影的检查技术及摄影方法。
3. 了解：消化系统、泌尿与生殖系统造影检查的适应证和禁忌证；其他造影检查技术。

人体中某些组织、器官密度与邻近组织、器官或病变的密度相同或相似时，由于缺乏天然对比，其 X 线平片的影像对比度较差，达不到影像诊断的目的，需用人工的方法将某些物质引入人体内，从而改变这些组织、器官与邻近组织、器官的 X 线对比度，以显示其形态和功能。这种以医学成像为目的将某种特定物质引入体内，改变了器官组织与周围组织的密度差，从而使脏器的形态和功能清晰显示出来的方法称为 X 线造影检查。所采用的提高对比度的物质称为对比剂。

第一节　对比剂及其应用

病例

患者，男性，45 岁。肝炎病史 10 年，现肝硬化、脾大，B 超发现肝右叶前段不规则低密度占位性病变，大小约 4cm×5cm，临床建议 CT 增强进一步检查。

请问：1. 该患者最好选用哪一种类型对比剂？为什么？

2. 临床应选用哪种对比剂的引入途径？

广义地讲，对比剂包括 X 线对比剂、磁共振对比剂、超声对比剂、ECT 及 PET 对比剂等。各种影像学检查方法需要引入的物质，由于物质成分和作用不同，无法统一，这里我们仅针对 X 线造影用对比剂进行讨论。

天然对比：人体的组织结构存在着密度的差异，X 线通过人体后由于穿透人体的射线量不同，所以在胶片上就形成明暗黑白对比的不同影像。

人工对比：人体很多器官和组织与周围的结构缺乏明显的密度差异，为了改变其对比度，人为引入对比剂改变它们之间的密度差异称人工对比（图 3-1-1）。

X 线对比剂种类繁多，理化性能各异。理想的对比剂应具备以下条件：①与人体组织的

人民卫生出版社 版权所有 侵权必究